ÅRSBERÄTTELSE

N:o 26

FRÅN

ALLMÄNNA OCH SAHLGRENSKA SJUKHUSET

I GÖTEBORG

UNDER ÅR 1916

UTGIVEN AV

MED. D:R H. KÖSTER.
SJUKHUSETS DIREKTÖR OCH ÖVERLÄKARE VID DESS MEDIC. AVDELNING.

GÖTEBORG,
A. LINDGREN & SÖNER
1917

Styrelse:

Ordförande:	Med. Lic. Manne Bergengren.
v. »	Handl. Gustaf Lamm.
Kassaförvaltare:	» Edvard Lithander.
Ledamöter:	» A. F. Lybeck.
	Överläkaren H. Köster, *sjukhusets direktör.*
	Arkitekt R. Steen.
	Överläkaren G. Bergendal.
	Med. Lic. C. Mannheimer.
	Tandläkaren Hj. Carlsson.
Suppleanter:	Handl. F. Berndtsson *(för kassaförvaltaren).*
	Med. Lic. Robert Hålén.
	Fabrikör C. Engblad.
	Redaktör A. C. Lindblad.
Sekreterare:	Polisdomare Ivar Berger.

Läkare:

Medicinska avdelningen:

Överläkare:	H. Köster (utnämnd 1891).
	t. f. P. Arnell ($^{9}/_{6}$—$^{25}/_{6}$).
Andre läkare:	P. Arnell ($^{1}/_{1}$—$^{31}/_{12}$).
Amanuens:	E. Ericson ($^{1}/_{4}$—$^{16}/_{4}$).
	L. Norrlin ($^{16}/_{4}$—$^{18}/_{5}$).
	Med. Kand. R. Roman ($^{28}/_{5}$—$^{31}/_{8}$).
	G. E. Hedenlund ($^{8}/_{9}$—$^{31}/_{12}$).

Kirurgiska avdelningen:

Överläkare:	Professor K. Dahlgren (utnämnd 1911).
	t. f. H. von Holst ($^{4}/_{7}$—$^{15}/_{8}$).

1:ste andre läkare: L. Norrlin ($^{1}/_{1}$—$^{15}/_{4}$).
H. von Holst ($^{16}/_{4}$—$^{31}/_{12}$).
t. f. St. von Stapelmohr ($^{6}/_{6}$—$^{5}/_{7}$ o. $^{1}/_{11}$—$^{31}/_{12}$).

2:dre andre läkare: H. von Holst ($^{1}/_{1}$—$^{15}/_{4}$).
St. von Stapelmohr ($^{16}/_{4}$—$^{31}/_{12}$).
t. f. F. Forsblad ($^{6}/_{6}$—$^{5}/_{7}$, $^{6}/_{8}$—$^{5}/_{9}$ o. $^{1}/_{11}$—$^{31}/_{12}$).

Amanuens: St. von Stapelmohr ($^{1}/_{1}$—$^{15}/_{4}$).
F. Forsblad ($^{16}/_{4}$—$^{5}/_{6}$ och $^{6}/_{9}$—$^{31}/_{10}$).
H. Holmdahl ($^{6}/_{7}$—$^{5}/_{9}$).
T. Engström ($^{1}/_{11}$—$^{21}/_{12}$).
C. L. Carlström ($^{23}/_{12}$—$^{31}/_{12}$).

Läkare å Tuberkulosavd.: J. E. Arfwedsson (utnämnd 1910).
t. f. D. M. Jakobsson ($^{15}/_{10}$—$^{15}/_{11}$).

» å Öronavd.: E. Knutson (utnämnd 1915).
t. f. A. Kuylenstierna ($^{15}/_{11}$—$^{15}/_{12}$).

» å Ögonavd.: M. Sundqvist (utnämnd 1910).
t. f. A. Kullberg ($^{12}/_{9}$—$^{11}/_{10}$).

» å Röntgenavd.: F. von Bergen (utnämnd 1911).
t. f. Åke Åkerlund ($^{30}/_{8}$—$^{1}/_{11}$).

Prosektor: C. O. Forselius (utnämnd 1910).
t. f. K. Jeppson ($^{15}/_{7}$—$^{15}/_{8}$).

Årsberättelse från Allmänna och Sahlgrenska Sjukhuset för år 1916.

Under året hava följande åtgärder vidtagits beträffande sjukhusbyggnaderna [1]) *och deras omgivning:*

Diverse gasledningar	Kostnad Kronor	939: 86
Målningsarbeten	» »	24,241: —
Vattenklosetter i isoleringspaviljongen	» »	1,260: —
Asfaltering av väggar	» »	2,432: 80
Grindar	» »	655: —
Glasskärmar å pav. VII	» »	1,000: —
Ventileringsapparat i Röntgenavdelningen	» »	215: —
Diverse mureriarbeten	» »	2,100: —
Inredning av kliniskt laboratorium	» »	1,025: —
Ombyggnad av öronavdelningen	» »	4,835: —
Linoleum i öronavdelningens korridor	» »	428: 90

Mathållning: [2]) Ingen förändring.

Inventarier, utredningspersedlar och instrument:

Diverse möbler 1,379: 50 Kr. till poliklinik och föreståndarskans rum, 150 filtar 2,750: — Kr., instrument för öronavdelningen 5,623: — Kr., motor till diskmaskinen 225: — Kr., den för ett par år sedan inköpta triplexapparaten för Röntgenavdelningen har under året levererats, 106 mgm radium har inköpts för 29,601 Kr.

Ordningsstadgar [2]) *och bestämmelser för patienters intagning:*

Ingen förändring.

Följande förändringar hava inträffat beträffande den vid sjukhuset anställda personalen: [3])

Till föreståndarinna har antagits fröken Agnes Berglund.

Till gymnast har antagits fröken G. Hjort.

Ett anslag till anställande av tandtekniskt biträde om 200 Kronor har av styrelsen beviljats.

En ytterligare sjuksköterska har antagits å öronklinikens operationsavdelning.

---

[1]) I händelse att nybyggnader och större förändringar blivit utförda, torde i särskild bilaga en mera omfattande redogörelse lämnas med bifogande av kartor och planritningar.

[2]) I händelse större ändringar vidtagits beträffande mathållningen eller ordningsstadgarna, torde bifogas tryckta exemplar av den nya spisordningen eller de nya ordningsstadgarna.

[3]) Beträffande betjäningen lämnas endast summariska uppgifter.

Följande viktiga åtgärder hava hos direktionen blivit föreslagna såsom varande av behovet påkallade:

En kommitté har tillsatts för utredning om inrättande av en evakueringspaviljong och en annan för att inkomma med förslag till utvidgning av det patologiskt-anatomiska laboratoriet.

Till Herrar Stadsfullmäktige har förslag om modernisering av sjukhuset inlämnats och av dem remitterats till kommittén för Lundby sjukhus.

Övriga anmärkningsvärda förhållanden:

Under året har Kgl. Majestät fastställt nytt reglemente för sjukhuset i samband med bifall till väckt förslag om centralisering av sjukvården under Hälsovårdsnämnden.

Bilaga A.

Uppgift från Allmänna och Sahlgrenska Sjukhuset för år 1916

angående **intagna, döda, underhållsdagar, utrymme** samt **avgifter.**

A. **Sjukhuset och dess avdelningar.**	Ordinarie antal sjukplatser vid årets slut[1]	Antal patienter under året: intagna	Antal patienter under året: döda	Antal underhålls-dagar för samtliga vårdade	Medeltal vårdade pr dag[2]	Högsta antalet vårdade någon dag under året	Lägsta antalet vårdade någon dag under året	Medel-längd av sjukhus-vistelsen,[3] dagar
Hela sjukhuset	517	5,738	341	165,240	452	524	370	28,79
Därav								
å medicinska avdeln.....	186	1,892	197	56,161	153	184	122	29,68
» kirurgiska »	204	2,782	107	69,014	189	219	152	24,80
» avd. för tuberkulos....	55	300	26	17,145	46	54	38	57,15
» » » barnsjukdomar	—	—	—	—	—	—	—	—
» » » ögonsjukdomar	16	253	—	5,031	13	27	3	19,88
» » » öronsjukdomar	16	417	5	4,392	11	22	3	10,53
» » » kvinnosjukdom.	—	—	—	—	—	—	—	—
» barnbördsavdelningen..	—	—	—	—	—	—	—	—
» avdelningen för smitto-samma könssjukdomar	—	—	—	—	—	—	—	—
» avdelningen för nerv-sjukdomar	—	—	—	—	—	—	—	—
« avdelningen för sinnes-sjukdomar	—	—	—	—	—	—	—	—
» avdelningen för konva-lescenter	40	888	6	13,497	36	56	1	15,19

B. **Betalnings-klasser.**	Dagavgift Kr.	Dagavgift öre									
Å enskilt rum ..	6	—	10	56	—	982	10	17	2	21,78
» » » ..	5	—		115	—	2,743				
» halv-ensk. rum	4	—	44	190	—	3,198	34	48	23	21,99
» » »	3	—		385	—	9,448				
» » »	—	—		—	—	—				
» allmänt rum ..	2	25	463	1,033	—	21,655	407	463	338	29,82
» » » ..	1	—		2,026	—	50,900				
» » » ..	—	—		—	—	—				
» » » ..	—	—		—	—	—				
» » » ..	ingen			1,933	—	76,314				

Anm. Flyttas en patient från en avdelning till en annan, räknas han som intagen å vardera av dessa avdelningar, i uppgiften *för hela sjukhuset* däremot ej mer än en gång. — Patient, för vilken dagavgiften ändrats under sjukhusvistelsen, upptages under den avgift han erlade första tiden efter intagandet; hans underhållsdagar böra däremot fördelas. — Underhållsdagar för friska personer, som åtföljt de sjuka under sjukhusvistelsen, upptagas även.

---

[1]) Här anföres endast (genom beslut av direktionen, landstinget etc.) fastställda antalet; extra sängar medräknas ej. Sker under året ändring i antal bör datum härför angivas.

[2]) Erhålles om antalet underhållsdagar divideras med antal dagar av året som sjukhuset varit öppet.

[3]) Erhålles om antalet underhållsdagar divideras med antalet under *året intagna.*

Bilaga B.

Uppgift från Allmänna och Sahlgrenska Sjukhuset för år 1916

angående inkomster och utgifter samt personalen och dess löneförmåner.

Inkomster:		Kronor	öre
1. Patientavgifter[1]) (influtna; därjämte poliklinikavgifter och lämnad ersättning från staten, från annat sjukvårdsområde, pensionsstyrelsen, livförsäkringsbolag etc.) Kr. 173,422: 98; Röntgenavgifter Kr. 3,093: 03; tolagsmedel Kr. 6,000: —		182,516	01
2. Anslag av kommun[2])	Överskott från 1915 . . . . Kr. 113,238: 24 Genom hälsovårdsnämnd, fattigvårdsnämnd etc. . . » 382,903: 42 Förskott av 1917 års anslag » 55,000: —	551,141	66
3. Avkastning av donationer (använd under året för sjukhusets ändamål)		28,211	63
4. Hyror och arrenden etc.	Inkomst av trädgård . . . Kr. 5,201: 94 Räntemedel . . . . . » 2,925: 49	8,127	43
7. Övriga inkomster	Avgift av betalande elever Kr. 18,840: 50 Inkomst för köksaffall . . . » 2,984: 80	21,825	30
	Summa inkomster	791,822	03

[1]) Inkomst av frisängar medtages ej här, utan föres till rad 3. [2]) Häri även medräknad den allmänna sjukvårdsavgiften. I anslag skall vidare inräknas överskott från föregående år samt på året belöpande lån och förskott. I fråga om landstings och kommuners anstalter påföres sålunda redogörelseåret så stort anslag, som åtgår att jämte andra inkomster täcka årets utgifter; beträffande enskilda anstalter, grundade på donationer o. d., kunna givetvis andra förhållanden inträda. Se även anm. å nästa sida.

Utgifter:		Kronor	öre	Kostnad pr underhålls-dag, öre
1. Avlöningar (i stat upptagna) vikariatersättningar	Avlöningar Kr. 134,075: 16 Pensioner » 9,830: —	143,905	16	87,08
2. Läkemedel (för inre och yttre behandling)		37,557	84	22,72
3. Förbandsartiklar (samtliga för sårbehandling använda förbrukningsartiklar), bandage		22,220	26	13,44
4. Mineralvatten, vin, is, näringspreparat o. dyl.		9,706	37	5,87
5. Instrument och apparater jämte hithörande förbrukningsartiklar [1])		11,960	22	7,23
6. Kläder, sängkläder, andra inventarier samt arbetsmaterialier [1])		41,105	29	24,87
7. Patienters utspisning		106,331	06	64,35
8. Personalens kosthåll		105,085	05	147,6
9. Värme o. lyse jämte hithörande förbrukningsartiklar	Belysning Kr. 5,309: 85 Värme » 69,432: 64 Maskinförnödenheter » 1,784: 81	76,527	30	46,31
10. Tvätt, renhållning (inre och å gård), vatten samt hithörande förbrukningsartiklar	Vatten Kr. 11,946: 55 Tvätt » 13,272: 62 Renhålln. » 17,966: 14	43,185	31	26,13
11. Förbrukningsartiklar inom ekonomien, ej å andra titlar förda		12,243	03	7,40
12. Fastigheters (inkl. gårds, parks och vägars) underhåll, reparationer	Byggnader Kr. 27,563: 90 Parken » 10,765: 23	38,329	13	23,19
13. Ny-, till- och ombyggnader [2]), ävensom utgifter å särskilt anslag Kr. 13,390, å Öronavd. Kr. 4,835: 04		18,225	04	—
14. Diverse utgifter:	Radiuminköp Kr. 29,601: 35 Skriv- och tryckkostn., tel. m. m. » 10,114: 62 Utgifter för Röntgenavdelningen » 15,455: 83 Laboratoriets drift » 2,213: 16	57,384	96	34,72
Summa utgifter		723,766	02	[3]) 409,06

[1]) Hava större nyanskaffningar (å extra anslag) förekommit, torde detta särskilt angivas; dylika utgifter föras å rad 13. [2]) Häri även kostnader, som likviderats av särskild byggnadskommitté e. d. Se även not 1. [3]) Hela kostnaden pr underhållsdag, sedan utgifter för ny-, till- och ombyggnader frånräknats, kostnaden för inköpt Radium Kr. 29,601: 35 även frånräknad.

Anm. Inkomster och utgifter skola så vitt möjligt avse redogörelseåret, även om de influta resp. utgå under ett föregående eller efterföljande år. Av förrådsartiklar, såsom mjöl, potatis, kol o. d., torde påföras året så stor del, som under året förbrukats.

Uppgift från Allmänna och Sahlgrenska Sjukhuset för år 1916

angående **personalens storlek** och **löneförmåner.**

	Lön Kronor	Lön öre	Andra förmåner
1 Överläkare ..... Kr. 4,000: —			
Personligt lönetillägg.. » 1,500: —			
Direktör ..... » 1,500: —	7,000	—	
1 Överläkare	8,000	—	
1 2:dre läkare	2,500	—	Bostad och fri kost etc.
1 D:o 1 amanuens à Kr. 2,000: —	4,000	—	D:o
1 D:o ..... à » 3,000: —			
Ålderstillägg ..... » 500: —	3,500	—	D:o
1 Amanuens..... à Kr. 2,500: —			
Ålderstillägg ..... » 500: —	3,000	—	D:o
1 Amanuens..... à Kr. 2,500: —			
Ålderstillägg ..... » 500: —	3,000	—	D:o
2 Läkare vid specialavd. à Kr. 2,500: —	5,000	—	
1 Patologisk anatom.. à » 4,000: —			
Ålderstillägg ..... » 333: 33	4,333	33	
1 Läkare vid Röntgenavd.....	4,000	—	
1 Biträde vid patologiska avd.....	700	—	
1 Fotografibiträde vid Röntgenavd. ..	1,200	—	
Kommissarien, lön ..... Kr. 3,600: —			Bostad
2 ålderstillägg à kr. 400: — » 800: —	4,400	—	
D:o biträde	1,800	—	
D:o d:o	600	—	Bostad och fri kost etc.
Sekreteraren	600	—	
Predikanten	1,500	—	
Organisten	250	—	
1 Föreståndarinna, lön .. Kr. 1,000: —	1,000	—	Bostad och fri kost etc.
1 Första operationssköterska	660	—	D:o
2 Andra d:o à Kr. 500: —	1,000	—	D:o
1 Instruktionssköterska	660	—	D:o
1 Polikliniksköterska	500	—	D:o
18 Avdelningssköterskor.. à Kr. 500: —	9,000	—	D:o
2 Sköterskor v. Röntg.avd. à » 660: —	1,320	—	D:o
1 Undersköterska vid Röntgenavd.....	300	—	D:o
24 Undersköterskor .... à Kr. 300: —	7,200	—	D:o
Ålderstillägg till 2 sköt. à » 500: —	1,000	—	
D:o » 3 » à » 400: —	1,200	—	
D:o » 2 » à » 300: —	600	—	
D:o » 6 » à » 200: —	1,200	—	
D:o » 1 » à » 120: —	120	—	
D:o » 5 » à » 100: —	500	—	
Vikariatsarvode för operations-, klinik- och röntgensköterskor	352	47	
2 Sjukgymnaster..... à Kr. 1,200: —	2,400	—	
1 Husmoder	700	—	D:o
1 Köksföreståndarinna.. à Kr. 750: —			
2 ålderstillägg..... à » 400: —	1,150	—	D:o

	Lön Kronor	Lön öre	Andra förmåner
1 Kokerska ..... à Kr. 400: —			
1 ålderstillägg ..... à » 100: —	500	—	Bostad och fri kost etc.
2 Ångkokerskor ..... à Kr. 400: —	800	—	D:o
1 Dietkokerska	400	—	D:o
11 Köksbiträden..... à Kr. 240: —	2,640	—	D:o
Ålderstillägg för 1 d:o à » 50: —	50	—	
1 Tvättföreståndarinna	500	—	D:o
2 Strykerskor..... à Kr. 300: —	600	—	D:o
2 ålderstillägg till 1 strykerska..... à » 60: —	120	—	
6 Tvättbiträden ..... à » 240: —	1,440	—	D:o
2 ålderst. till 1 tvättbitr. à » 50: —	100	—	
1 d:o » 1 d:o à » 50: —	50	—	
1 Operationsstäderska	300	—	D:o
24 Städerskor..... à Kr. 240: —	5,760	—	D:o
2:a ålderstillägg t. 3 städ. à » 60: —	180	—	
1:a d:o » 3 » à » 30: —	90	—	
1 Baderska	300	—	D:o
1 1:sta badbiträde	270	—	D:o
1 2:dra d:o	240	—	D:o
1 Föreståndarinna för syavdeln.....	400	—	D:o
1 Sifferrevisor.....	200	—	
1 Förste vaktmästare, lön.....	1,200	—	Bostad
5 Andre d:o ....à Kr. 540: —	2,700	—	Bostad och fri kost etc.
2 ålderstill. till 2 vaktm. à » 200: —	400	—	
1 d:o » 1 » à » 100: —	100	—	
1 Obduktionsvaktm., lön » 1,050: —			Bostad
2 ålderstillägg à kr. 150: — » 300: —	1,350	—	
1 Trädgårdsmästare.... à Kr. 1,600: —			D:o
2 ålderstillägg à kr. 100: — » 200: —	1,800	—	
1 Övermaskinist ..... à Kr. 1,950: —			D:o
4 ålderstill. à kr. 150: — » 600: —	2,550	—	
1 Andre maskinist .... à Kr. 1,500: —			
2 ålderstill. à kr. 100: — » 200: —	1,700	—	D:o
1 Eldare..... à Kr. 1,350: —			
1 ålderstillägg..... » 100: —	1,450	—	
1 Eldare..... à Kr. 1,200: —			
1 ålderstillägg..... » 100: —	1,300	—	
1 Eldare..... à Kr. 1,250: —			
2 ålderstillägg à kr. 100: — » 200: —	1,450	—	
2 Eldare..... à Kr. 600: —	1,200	—	Bostad och fri kost etc
1 Portvakt..... à » 1,000: —			
2 ålderstillägg à kr. 100: — » 200: —	1,200	—	Bostad
1 Snickare o. reparatör.....	1,600	—	D:o
1 Telefonist.....	600	—	Fri kost
Semesterarvode åt patol. anatomen och 8 biträd. läkare .... à Kr. 200: —	1,800	—	
D:o för Röntgenläkaren	300	—	
Ersättning för elevundervisning	1,000	—	
Extra sjukvårdshjälp	3,000	—	

Ekonomisk översikt för år 1916.

I. Vårdade sjuke.

	År 1916		År 1915	
Kvarliggande från 1915	442		372	
Intagne under 1916[1])	5,654	6,086	5,579	5,951

Å de olika avdelningarne vårdades följande antal patienter:

	Kvarl. från 1915	Intagne 1916		År 1915
Å Medicinska avdelningen	165	1,892	2,057	2,065
» Kirurgiska »	175	2,782	2,957	2,888
» Tuberkulos- »	44	300	344	348
» Öron- »	12	417	429	403
» Ögon- »	14	253	267	224
» Konvalescent- »	32	888	920	769

Såsom friska, förbättrade eller oförbättrade utskrevos:

	År 1916	År 1915
Å Medicinska avdelningen	1,708	1,712
» Kirurgiska »	2,673	2,595
» Tuberkulos- »	275	270
» Öron- »	409	377
» Ögon- »	256	210
» Konvalescent- »	886	734

Såsom döde utskrevos:

	År 1916	År 1915	Döds-%1916	Död-% 1915
Å Medicinska avdelningen	197	188	10,46	9,1
» Kirurgiska »	107	118	3,84	4,08
» Tuberkulos- »	26	34	8,66	9,77
» Öron- »	5	14	1,19	3,47
» Ögon- »	—	—	—	—
» Konvalescent- »	6	3	0,67	0,39
» sjukhuset i sin helhet	342	355	6,05	5,3

Kvarliggande till år 1917:

	År 1916	År 1915
Å Medicinska avdelningen	152	165
» Kirurgiska »	177	175
» Tuberkulos- »	43	44
» Öron- »	15	12
» Ögon- »	11	14
» Konvalescent- »	28	32

[1]) De å konvalescentavdeln. intagne patienterna (888 st.) ej inräknade.

II. Underhållsdagarnes antal.

	År 1916	År 1915	Medeltal vårdade pr dag År 1916	Medeltal vårdade pr dag År 1915
Å Medicinska avdelningen	56,161	54,913	153	150
» Kirurgiska »	69,014	66,789	189	182
» Tuberkulos- »	17,145	17,896	46	49
» Öron- »	4,392	4,044	12	11
» Ögon- »	5,031	4,432	13	13
» Konvalescent- »	13,497	11,510	36	31
» Sjukhuset i sin helhet	165,240	159,584	452	437

Medeltal underhållsdagar för varje sjuk:

	År 1916	År 1915
Å Medicinska avdelningen	29,15	26,59
» Kirurgiska »	24,80	23,12
» Tuberkulos- »	57,15	57,91
» Öron- »	10,53	10,72
» Ögon- »	19,88	21,10
» Konvalesent »	15,19	15,42
» Sjukhuset i sin helhet	29,27	26,81

III. Betalningsklasser.

Betalande à 6 kr.: (enskilt rum från främmande kommun)

	År 1916	Antal underhålls-dagar År 1916	År 1915	Antal underhålls-dagar År 1915
Å Medicinska avdelningen	8	178	10	391
» Kirurgiska »	41	792	58	872
» Tuberkulos- »	—	—	—	—
» Öron- »	1	2	1	4
» Ögon- »	—	—	—	—
» Konvalescent- »	10	10	—	—

Betalande à 5 kr.: (enskilt rum från staden)

Å Medicinska avdelningen	25	682	26	458
» Kirurgiska »	97	1,945	109	2,041
» Tuberkulos- »	1	16	—	—
» Öron- »	8	100	1	1
» Ögon- »	—	—	—	—
» Konvalescent- »	—	—	1	7

Betalande à 4 kr.: (halvenskilt rum från främmande kommun)

Å Medicinska avdelningen	40	1,034	43	1,155
» Kirurgiska »	81	1,231	72	1,364
» Tuberkulos- »	10	455	13	307
» Öron- »	59	361	38	277
» Ögon- »	3	36	4	11
» Konvalescent- »	18	81	10	42

Betalande à 3 kr.: (halvenskilt rum från staden)

	År 1916	Antal underhålls-dagar År 1916	År 1915	Antal underhålls-dagar År 1915
Å Medicinska avdelningen	146	3,991	117	3,331
» Kirurgiska »	202	4,154	197	3,581
» Tuberkulos- »	19	805	15	742
» Öron- »	66	283	52	281
» Ögon- »	6	100	11	102
» Konvalescent- »	12	115	6	17

Betalande à kr. 2,25: (allmän sal från främmande kommun)

Å Medicinska avdelningen	119	5,569	161	3,831
» Kirurgiska »	451	9,177	413	9,114
» Tuberkulos- »	44	1,684	42	2,027
» Öron- »	70	746	104	999
» Ögon- »	159	2,433	121	1,766
» Konvalescent- »	222	2,046	171	1,238

Betalande à 1 kr.: (allmän sal från staden)

Å Medicinska avdelningen	785	19,462	802	18,428
» Kirurgiska »	1,137	21,785	1,123	22,000
» Tuberkulos- »	82	3,833	87	3,798
» Öron- »	146	1,329	117	1,159
» Ögon- »	47	831	46	781
» Konvalescent- »	309	3,660	265	2,698

Fri N:o: (å allmän. sal)

Å Medicinska avdelningen	888	25,245	957	27,319
» Kirurgiska »	1,006	29,930	987	26,817
» Tuberkulos- »	195	10,352	206	11,022
» Öron- »	103	1,571	97	1,321
» Ögon- »	59	1,631	68	1,772
» Konvalescent- »	370	7,585	386	7,508

S:ma S:rum år 1916 7,145 patienter med 165,240 underhållsdagar.

1,059 patienter hava måst uppföras under olika betalningsklasser, varför antalet här är större än under mom. I.

Sängantalet utgör:

	Privatrum	Allmän sal
Å Medicinska avdelningen	12 à 2 sängar	162
» Kirurgiska »	10 à 1 säng 8 à 2 sängar	178
» Tuberkulos- »	2 à 2 »	51
» Öron- »		16
» Ögon- »		16
» Konvalescent- »		40

Sedan sjukhuset öppnades i Mars 1782 till 1 Januari 1917 uppgår antalet vårdade till 174,865:

IV. Sjukvårdsavgifter.

	År 1916 Privatrum:	År 1916 Allmän sal:		År 1915
A Medicinska avdelningen	20,587,—	31,992,25	52,579,25	46,296,75
» Kirurgiska »	31,863,—	42,433,25	74,296,25	74,142,50
» Tuberkulos- »	4,315,—	7,622,—	11,937,—	11,812,75
» Öron- »	2,805,—	3,007,50	5,812,50	5,396,75
» Ögon- »	444,—	6,305,25	6,749,25	5,104,50
» Konvalescent- »	729,—	8.263,50	8,992,50	5,737,50

V. Utgifter för den egentliga sjukvården.

		År 1916	År 1915
Summan har utgjort	Kr.	597,657,78	480,221,27
Egentliga kostnaden för varje sjuk pr dag	»	3,61	3,00
Kostnaden för varje sjuk i medeltal	»	98,20	80 69
Medelkostnaden för varje under året upptagen sjuksäng	»	1,322,25	1,098,90
Kostnaden för varje sjuk pr dag (sjukhusets samtliga utgifter efter afdrag av sådana för större nybyggnader och reparationer eller Kr. 675,939,63 dividerade med antalet underhållsdagar)	»	4,09	3,49

VI. Utspisning.

Kostnaden härför har utgjort:

För Patienter:		År 1916	År 1915
Å Medicinska avdelningen		35,752,19	30,335,00
» Kirurgiska »	(öron- o. ögonavd. inber.)	47,883,16	37,628,20
» Tuberkulos- »		15,279,13	12,852,26
» Konvalescent- »		7,416,58	5,748,87
För tjänstepersonalen		100,307,37	78,551,60
» läkarne		4,777,68	3,898,20

Dagliga medelkostnaden för varje patient:

Å Medicinska avdelningen		63 66	55,24
» Kirurgiska »	(öron- o. ögonavd. inber.)	61,04	49,99
» Tuberkulos- »		89,11	71,81
» Konvalescent- »		35,39	33,86

Av huvudsakliga proviantartiklar hava under året levererats:

		För sjukhuset i sin helhet	
		År 1916	År 1915
Bröd, råg, fint	st.	41,965	40,430
» » groft	»	25,155	27,735
» franskt	»	185,900	144,757
» knäcke-	kak.	13,670	12,600
Skorpor	st.	470,400	411,810
Fläsk, salt och färskt, späck	kg.	2,567	2,150
Fläskkotlett	»	1,450	980
Grädde	liter	14,709	12,814
Kaffe, brasil, rostat, omalet	kg.	2,043	460
» java	»		1,503
Gryn, sago-	»	225	230
» ris-	»	2,370	2,155
» manna-	»	1,160	755
» havre-	»	7,170	6,335
Kabeljo	»	600	815
Oxkött, alla slag	»	9,731	8,955
Fårkött	»	872	819
Kalvkött	»	7,463	7,094
Kalvkotlett	»	1,397	1,242
Salt kött, s. k kallskuret	»	1,748	1,454
Köttben	»	—	—
Vetemjöl	»	3,540	3,130
Rågmjöl	»	4,523	4,670
Mjölk, oskummad	liter	131,650	123,105
» skummad	»	109,925	112,225
Ost	kg.	1,689	1,705
Potatis	hlt.	473	413
Potatismjöl	kg.	845	900
Russin	»	603	650
Saltsjöfisk	»	7,000	7,000
Sill	»	610	1,570
Smör, bord-	»	6,730	6.423
» mat-	»	1,859	2,287
Socker, mat-	»	5,121	6,320
» raffinad i bitar	»	3,167	2,933
Svagdricka	liter	7,864	5,932
Ärter, gröna	kg.	490	428
» gula	»	1,210	880
Ägg	st.	197,970	175,700

VII. Medikamentkostnaden.

	År 1916	Dagliga medelkostnaden År 1916	År 1915	Dagliga medelkostnaden År 1915
Å Medicinska avdelningen..	15,910,47	28,33	9,190,32	16,73
» Kirurgiska avd. (öron- o. ögonavd. inber.)	16,786,42	21,40	11,517,07	15,30
» Tuberkulos-avdelningen..	3,642,28	21,24	2,557,62	14,29
» Konvalescent- »	1,218,67	9,02	688,10	5,97
För Sjukhuset i sin helhet..	37,557,84	22,72	23,954,01	15,01

VIII. Förbrukningsartiklar för sjukvården.

	År 1916	Dagliga medelkostnaden År 1916	År 1915	Dagliga medelkostnaden År 1915
Å Medicinska avd. (inberäkn. Tuberkulos-avdeln.)....	13,360,98	16,68	9,286,09	12,75
» Kirurgiska avdeln. (inber. öron- o. ögon-avdeln.)..	30,808,68	36,16	22,647,38	30,09
För Sjukhuset i sin helhet..	44,169,66	26,73	31,933,47	20,00

Under året hava följande artiklar anskaffats:

			För Sjukhuset i sin helhet	
			År 1916	År 1915
3,871	kg. bomull.....	Kr.	6,967: 75	4,795: 47
2,290	liter sprit	»	3,492: 55	2,579: 68
951	par gummihandskar	»	2,259: 63	2,012: 24
110,132	mtr oappr. förbandsgaz.....	»	34,750: 84 [1])	7,151: 62
310	kg. gips.....	»	66: 20	77: 50
153	ton is (jämte isinlägg)	»	1,337: 66	1,779: 24
330	gross säkerhetsnålar.....	»	428: 50	715: 35
5,100	kg. soda, kristall	»	1,511: 88	373: 77
2,400	» tvättpulver	»	1,056: 44	648: 94
1,100	» skurpulver	»	317: 52	299: 18
460	» socker, kross-.....	»	288: 50	600: —
50	» » druv-.....	»	57: 50	60: —
280	» » strö-	»	177: 60	192: 20
18	lådor tvål, perfekt	»	519: —	494: —
58	» » aseptin	»	762: 31	482: 65
32	kg. » byk.....	»	38: 76	68: 37

[1]) Behållning till 1917 = 62,250 mtr = Kr. 22,837: 50.

			För Sjukhuset i sin helhet	
			År 1916	År 1915
628	st. febertermometrar	Kr.	951: —	712: 09
15,403	fl. mineralvatten	»	1,788: 23	1,299: 75
156	mtr oljeduk	»	330: —	290: 60
305	but. viner	»	434: 57	494: 93
15,700	såpa, glycerin- för tvätt 9,300 kg., för renhålln. 5,000 kg.	»	10,247: 30	4,602: 02
	såpa, grön- till bad- 1400 och diskmaskin			1,194: 75

IX.

			År 1916	År 1915
Beklädnad		Kr.	11,565: 99	13,733: 59
Glas och Porslin		»	5,999: 92	5,297: 95
Instrumenters anskaffning		»	11,960: 22	6,045: 27
D.o	underhåll	»	9,037: 05	2,132: 09
Nya inventarier		»	7,882: 56	9,959: 61
Sängkläder		»	9,019: 77	6,951: 11

Sjukhusets utgifter för driften och inkomster år 1916, specificerade under sina särskilda titlar efter kassaförvaltarens räkenskaper, förhålla sig som följer:

A. Utgifter:		År 1916		År 1915	
Utgifter för den egentliga sjukvården.					
Utspisning av patienterna	Kr.	106,331	06	86,564	33
» » tjänstepersonalen	»	100,307	37	78,551	60
» » läkare	»	4,777	68	3,898	20
Medikamenter	»	37,557	84	23,954	01
Laboratoriet	»	2,213	16	1,591	44
Lyshållning.....	»	5,309	85	4,347	50
Eldningsämnen	»	69,432	64	43,618	91
Tvätt	»	13,272	62	9,189	71
Renhållning	»	2,882	23	2,229	98
Röntgen utgifter	»	15,455	83	11,560	05
Div. förbrukningsartiklar efter avdrag av 3,000 kr. till kir. kliniken	»	41,169	66	28,933	47
Div. omkostnader.....	»	9,407	17	10,107	31
Avlöningar	»	134,075	16	125,375	81
Inventarier o. reparation av d:o	»	55,465	51	50,298	95
	Kronor	597,657	78	480,221	27
B. *Andra utgifter.*					
Radiumköp.....	Kr.	29,601	35	—	—
Förbandsartiklar, kir. kliniken...	»	3,000	—	3,000	—
Pensioner	»	9,830	—	8,648	32
Renhållning	»	15,083	91	11,437	10
Maskinförnödenheter	»	1,784	81	1,399	99
Vattenförbrukning.....	»	11,946	55	10,692	79
Byggnadsunderhåll	»	38,553	90	[1] 34,407	49
Nybyggnad.....	»	4,835	04	21,390	61
Diverse	»	707	45	[2] 7,782	99
Park.....	»	10,765	23	9,042	91
	Summa Kronor	723,766	02	588,023	47

[1]) Kr. 34,407: 49 efter avdrag av Kr. 6,593: 37 för sålt kasserat accumulatorsbatteri.

[2]) Assuranspremie för 5 år Kr. 6,963: 84.

Inkomster.

		År 1916		År 1915	
Behållning	Kr.	113,238	24	81,901	11
Stadskassans anslag	»	382,903	42	417,451	27
Intresse Konto	»	2,925	49	748	96
Tolagsmedel	»	6,000	—	6,000	—
Donationsavkastning	»	28,211	63	25,919	19
Inkomst av Röntenavdelningen	»	3,093	03	2,849	73
» » betalande sjuka	»	168,729	75	150,753	52
» » Lesseska fondens medel	»	4,693	23	4,693	23
Elevavgifter	»	18,840	50	18,340	50
Köksaffall	»	2,984	80	2,836	60
Inkomst av parken	»	5,201	94	2,734	—
Förskott å 1917 års anslag	»	55,000	—	—	—
Summa Kronor		791,822	03	714,228	11

Översikt av Allmänna och Sahlgrenska Sjukhusets ekonomiska ställning den 31 December 1916.

		Tillgångar		Skulder	
Sjukhusbyggnaderna och Tomten	Kr.	2,556,000	—		
Kassa Konto	»	2,076	04		
Löpande Räkning	»	63,000	21		
Ved- och Kol Konto	»	26,598	—		
Förbrukningsartiklar för sjukvården	»	22,837	50		
Inventarie Konto	»	175,000	—		
Konto för Obetalda Räkningar	»			31,560	74
Lån i Göteb:gs Stadskassa	»			55,000	—
Kapital Konto	»			2,758,951	01
	Kronor	2,845,511	75	2,845,511	75

Göteborg den 15 Februari 1917.

Edward Lithander.

Bokslut den 31 December 1916, för Donationer till Sahlgrenska och Allm. och Sahlgrenska Sjukhuset.

		Balans Konto			
		Placering		Fonder	
Donationer till Sahlgrenska Sjukhuset				304,176	39
D:o till Allm. o. Sahlgr. Sjukhuset: av E. C. Thomée ..... Kr. 15,000: — » W:m Gibson med Fru » 10,000: — » Axel Borgenström ... » 8,112: 39				33,112	39
D:r H. Kösters Understödsfond för Sjuksköterskor				4,687	74
Westrings Donation med inbesparade räntemedel.....				42,010	47
Westrings Bokdonationsfond.....				1,000	—
Estrid Rodhes Fond ... Kr. 2,656: 56 D:o till Styrelsens förfogande enl. föreskrift » 98: 39				2,754	95
Carl Krügers fond ..... Kr. 5,000: — D:o till Styrelsens förfogande enl. föreskrift » 708: 14				5,708	14
Borgmäst. P. A. Fröbergs Frisängsfond Kr. 11,920: 88 D:o till Styrelsens förfogande enl. föreskrift » 809: 43				12,730	31
Signe och Herman Kösters Fond.....				5,425	—
Albertina Dorotea Jacobsens Donation				29,606	07
Avkastning av Jacobsens Donation: till Styrelsens förfogande enl. föreskrift				15,684	36
J. J. Ekmans o. Fr. Langs Donation				5,026	24
D:r Alrik Lindhs Pensionsfond.....				6,820	65
Henrik E. Ahrenbergs Fond				10,135	72
Donationer till Radium				67,565	34
Konto för inköp av Radium				492	25
D:o » Obetalda Räkningar				11,598	46
Sahlgr. Sjukhusets hemman i Halland		70,000	—		
Transport Kr.		70,000	—	558,534	48

		Balans Konto			
		Placering		Fonder	
Transport Kr.		70,000	—	558,534	48
Sparkasseräkning		10,364	64		
Fastigheten vid Östra Hamngatan		75,000	—		
Radium Konto		67,565	34		
Löpande Räkning för Radiuminköp		492	25		
Värdepappers Konto:					
Sv. Allm. Hypoteksbankens 5 % Obligationer	Kr. 20,000: —				
5 akt. i Kampenhofs A.-B.	» 6,000: —				
A.-B. Göteb:s Hypoteks-kassas reverser	» 93,000: —				
D:o 4 1/2 % Obligat:r	» 3,000: —				
D:o 5 % »	» 40,000: —				
Götebgs o. Bohus Läns Landstings 5 % Obligationer	» 30,000: —				
Helsingborgs Stads 4 1/2 % Obligationer	» 9,000: —				
Varbergs Stads 4 1/2 % Obligationer	» 5,000: —				
P. P. Ekmans Donation (Inteckn. i Kilanda)	» 1,000: —				
D:r Alrik Lindhs Fond, Depositionsbevis	» 6,645: 33				
D:o Sparkasseräkning	» 175: 32				
D:r H. Kösters Fond, Sparkasseräkning	» 1,687: 74				
D:o Gbgs och Bohus Läns Landstings 5 % Obligationer	» 3,000: —				
P. A. Fröbergs Fond, 125 st. aktier i Sv. Sockerfabr. A.-B.	» 10,312: 50				
Transport Kr.				558,534	48

			Balans Konto			
			Placering		Fonder	
Transport Kr.					558,534	48
Carl Krügers Fond, Sparkasseräkning	Kr.	758: 14				
D:o Nom. Kr. 5,000: — Stockholms Stads 5 % Obligationer	»	4,950: —				
Nom. Kr. 9,000: — Stockholms Stads 5 % Obligationer	»	8,910: —				
Signe o. Herman Kösters Fond, Göteborgs Stads 5 % Obligationer.....	»	5,000: —				
Henrik E. Ahrenbergs Fond, Depositionsbev.	»	120: —				
D:o Sparkasseräkning	»	135: 72				
D:o Nom. Kr. 13,000:— Göteborgs Stads 4 % Obligationer	»	9,880: —				
Nom. Kr. 100,000: — Sv. Allm. Hypoteksbankens 4 % Obligationer	»	76,537: 50	335,112	25		
		Kronor	558,534	48	558,534	48

Göteborg den 15 Februari 1917.

Edward Lithander.

Bil. C.

Uppgift från Allm. och Sahlgrenska Sjukhusets Medicinska avdelning för år 1916 angående intagna sjukdomsfall ävensom döda.

	Sjukdom	Intagna		Döda	
		m.	kv.	m.	kv.
	III. *Havandeskaps- och förlossningssjukdomar.*				
8	Abortus	—	2	—	—
10	Graviditas extrauterina	—	1	—	—
11	Hyperemesis gravidarum	—	1	—	—
19	Febris puerperalis	—	1	—	1
20	Retentio placentae	—	1	—	—
	IV. *Infektionssjukdomar och andra parasitära sjukdomar.*				
21	Pyaemia	3	1	2	—
	Septichaemia	4	8	2	4
	Abscessus	6	2	—	—
	» subphrenicus	1	3	—	—
	Parotitis septica	—	3	—	—
22	Erysipelas faciei	15	18	—	—
	» extremitatum	6	4	—	—
	» ambulans	—	1	—	1
25	Morbilli	2	—	—	—
27	Parotitis epidemica	2	1	—	—
29	Influenza	6	5	—	—
33	Febris typhoides	11	9	—	—
34	» paratyphoides	11	3	1	—
41	Tetanus	1	—	1	—
42	Tuberculosis	79	73	6	8
	» pulmonum	68	54	2	1
	» cerebri	2	—	—	—
	» meningum	3	7	2	4
	Spondylitis tuberculosa	1	1	—	—
	Tuberculosis pedis	—	1	—	—
	» gland. lymphaticarum	1	5	—	—
	» urogenitalis	12	14	—	—
	» pleurae	3	—	—	—

	Sjukdom	Intagna		Döda	
		m.	kv.	m.	kv.
	Tuberculosis intestinalis	1	1	—	—
	» peritonei	5	4	1	—
	» miliaris acuta	2	3	1	3
44	Syphilis acquisita	2	8	—	—
	» cerebri	5	2	—	—
	» medullae spinalis	1	—	—	—
	Aortitis, Cardiosclerosis luetica	9	3	—	—
	Syphilis laryngis	—	1	—	—
	» pulmonalis	2	—	—	—
	» Intestinalis	—	1	—	—
	» hepatis	1	—	—	—
46	Gonorrhea	2	—	—	—
	Rheumatismus gonorrhoicus articul.	5	1	—	—
47	Actinomycosis cerebri	—	1	—	—
	» pulmonum	1	—	—	—
51	Malaria	1	—	—	—
55	Helminthiasis	7	5	—	—
57	Febricula	5	4	—	—
	V. *Blodbildande organens samt blodets sjukdomar.*				
58	Anaemia	3	9	—	—
59	Anaemia perniciosa progressiva	7	4	1	4
60	Leuchaemia	2	4	1	1
	Lymphocythaemia	—	1	—	—
63	Polycythaemia	1	1	—	—
64	Haemophilia	1	—	—	—
66	Morbus maculosis Werlhofii	—	2	—	1
	Purpura	1	2	—	—
	Lipaemia	2	1	—	—
	Infarctus lienis	1	2	—	—
	Lymphadenitis	1	1	—	—
	Haemoglobinuria paroxymalis	1	—	—	—
	VI. *Ämnesomsättningssjukdomar.*				
67	Arthritis urica	2	1	—	—
68	Diabetes mellitus	21	14	4	4
69	Adipositas universalis	—	1	—	—

	Sjukdom	Intagna		Döda	
		m.	kv.	m.	kv.
	VII. *Kroniska förgiftningssjukdomar.*				
71	Alcoholismus chronicus	31	1	—	—
	Epilepsia potatorum	5	—	—	—
	Neuritis alcoholica	1	—	—	—
	Delirium tremens	9	—	—	—
	Opiismus chronicus	1	—	—	—
	VIII. *Nervsystemets sjukdomar.*				
79	Pacchymeningitis haemorrhagica int.	3	1	—	—
80	Meningitis serosa	1	2	—	—
	Meningismus	3	2	—	—
81	Hyperaemia cerebri	1	—	—	—
82	Haemorrhagia cerebri	5	4	1	1
	Thrombosis cerebri	20	23	2	6
	Embolia cerebri	1	2	—	—
83	Encephalitis	1	1	1	1
	Abscessus cerebri	3	1	—	—
	» extraduralis	1	—	—	—
84	Hemiplegia	2	1	—	—
	Hydrocephalus internus	4	1	—	—
	Vitium cerebri	2	1	—	—
	Anaemia cerebri	1	1	—	—
	Ataxia cerebellaris	1	1	—	—
	Aphasia	2	—	—	—
	Cephalalgia	5	2	—	—
	Vertigo	—	1	—	—
88	Myelitis chronica	2	1	1	1
89	Tabes dorsalis	1	2	—	—
90	Sclerosis disseminata	1	6	—	—
91	Syringomyelia	1	—	—	—
92	Sclerosis lateralis amyotrophica	1	1	—	—
	Ataxia paraplegica	1	—	—	—
	Paralysis spinalis spastica	—	1	—	—
	Compressio medullae spinalis	3	—	—	—
	Paraplegia	1	1	—	—
94	Neuritis plexus brachialis	—	1	—	—
	» degenerativa multiplex	4	1	—	—
	Neuralgia nervi trigemini	—	1	—	—
	» supraorbitalis	1	1	—	—

	Sjukdom	Intagna		Döda	
		m.	kv.	m.	kv.
	Neuralgia brachialis	1	—	—	—
	» ischiadica	36	9	—	—
	» anticruris	1	—	—	—
95	Paresis nervi radialis	1	—	—	—
	Paralysis nervi phrenici	1	—	—	—
96	Chorea	3	7	—	—
	Hemichorea	1	—	—	—
	Torticollis spasmodica	—	1	—	—
98	Epilepsia	18	3	—	—
99	Hysteria	—	12	—	—
100	Neurasthenia	17	38	—	—
101	Neurosis traumatica	1	—	—	—
	Astasi-abasi	—	3	—	—
	IX. *Sinnessjukdomar.*				
105	Paranoia	—	1	—	—
108	Dementia senilis	1	2	—	—
	Psychosis hysterica	—	1	—	—
	Psychosis	3	6	—	—
	X. *Cirkulationsorganens sjukdomar.*				
111	Pericarditis	9	5	1	—
	Hydropericardium	—	1	—	—
	Synechia pericardii	3	3	—	1
112	Endocarditis ulcerosa	3	2	1	2
	» acuta verrucosa	8	3	—	1
	Myocarditis acuta	3	—	—	—
	Dilatatio cordis acuta	1	—	—	—
113	Vit. org. cordis	34	86	7	12
	Cardiosclerosis	42	18	1	2
	Degeneratio cordis	12	16	1	2
114	Angina pectoris	13	2	—	—
115	Ruptura aortae	—	1	—	—
116	Phlebitis	1	2	—	—
117	Aneurysma cordis	1	1	—	—
	» aortae	10	2	2	—
118	Varices	2	—	—	—
	Haemorrhoides	1	—	—	—
119	Thrombosis cordis	—	3	—	—

	Sjukdom	Intagna		Döda	
		m.	kv	m.	kv.
	Thrombosis arteriae pulmonalis	—	1	—	—
	» venae cavae superioris	1	—	—	—
	» venae femoralis	2	2	—	—
	Infarctus myocardii	1	2	—	—
	XI. *Andningsorganens sjukdomar.*				
121	Rhinitis	—	1	—	—
	Epistaxis	2	3	—	—
123	Sinusitis frontalis	2	1	—	—
	» maxillaris	—	1	—	—
	» sphenoidalis	1	2	—	—
125	Laryngitis acuta	3	1	—	—
	» chronica	1	—	—	—
126	Oedema laryngis	—	2	—	—
128	Bronchitis acuta	39	24	—	—
129	» chronica	19	14	—	—
130	Bronchiectasiae	6	5	1	1
131	Asthma pulmonum	3	2	—	—
132	Haemoptysis	5	1	—	—
	Infarctus pulmonum	3	14	—	—
133	Oedema pulmonum	2	4	—	—
134	Pneumonia acuta	88	28	19	11
	Bronchopneumonia	31	32	4	3
135	Pneumonia chron. interstitialis	3	—	—	—
136	Abscessus pulmonum	5	5	1	—
137	Gangraena pulmonum	1	3	—	—
138	Emphysema pulmonum	14	6	—	1
139	Anthracosis pulmonum	1	—	—	—
140	Pleuritis excudativa	71	52	—	1
	» sicca	9	3	—	—
	» haemorrhagica	1	3	—	—
	Empyema	9	5	1	—
	Haemothorax	—	1	—	—
	Hydrothorax	2	3	—	—
141	Pneumothorax	1	1	—	—
	XII. *Matsmältningsorganens sjukdomar.*				
143	Noma	—	1	—	—
144	Angina tonsillaris	7	4	—	—

	Sjukdom	Intagna		Döda	
		m.	kv.	m.	kv.
147	Pharyngitis	—	1	—	—
150	Stenosis oesophagi	1	—	—	—
153	Catarrhus ventriculi acutus	2	3	—	—
	Gastritis phlegmonosa	—	1	—	—
	Enterocolitis acuta	7	10	—	—
	Colitis ulcerativa	5	4	—	—
	Cholera nostras	1	—	—	—
154	Catarrhus ventriculi chron.	5	9	—	—
	» gastro-intestinalis chron.	—	2	—	—
155	Ulcus ventriculi	41	67	1	5
	Ventriculus bisaecatus	—	2	—	—
	Ulcus duodeni	10	2	—	1
	Haematemesis	10	23	—	—
156	Gastroptosis	—	8	—	—
157	Dyspepsia	12	12	—	—
	Gastralgia	3	2	—	—
	Gastrospasmus	—	1	—	—
	Achylia	5	6	—	—
	Hyperaciditas ventriculi	16	8	—	—
	Emesis paroxysmalis	1	—	—	—
	Hyperemesis	1	1	—	—
158	Enterocolitis chronica	9	5	—	—
	Sigmoiditis	1	—	—	—
159	Appendicitis	4	3	—	—
160	Ileus	1	—	—	—
	Strictura intestinalis	—	1	—	—
161	Hernia inguinalis	—	1	—	—
	» umbilicalis	—	1	—	—
162	Colica	4	2	—	—
	Obstipatio	3	1	—	—
	Haemorrhagia intestinalis	2	1	—	—
	Fissura ani	—	1	—	—
165	Cirrhosis hepatis	17	4	1	1
166	Cholecystitis	—	1	—	—
	Cholangitis	—	3	—	—
167	Cholelithiasis	5	18	—	2
168	Icterus catarrhalis	8	9	—	—
	» chronicus	—	1	—	—
169	Pancreatitis	1	1	—	—
171	Peritonitis acuta	—	3	—	—

	Sjukdom	Intagna		Döda	
		m.	kv.	m.	kv.
	Peritonitis chronica	1	—	—	—
	Adhaesiones peritoneales	—	4	—	—
	Ascites	4	10	—	—
	XIII. *Njurarnes och urinvägarnes sjukdomar.*				
173	Nephritis acuta	18	13	—	—
174	» chronica	71	52	9	12
175	Pyelitis	5	24	—	—
	Pyelonephritis	5	3	1	—
176	Pyonephrosis	2	1	1	1
177	Nephrolithiasis	6	2	—	—
178	Hydronephrosis	3	2	—	—
	Cystonephrosis	2	—	—	—
	Degeneratio amyloidea renum	1	2	—	—
180	Cystitis acuta	5	11	—	—
	» chronica	6	7	—	—
	Uraemia	5	3	—	—
	Albuminuria	6	1	—	—
	Haematuria	3	3	—	—
	Infarctus renis	—	2	—	—
185	Hypertrophia prostatae	6	—	1	—
186	Abscessus prostatae	3	—	—	—
187	Orchitis	3	—	—	—
	Epididymitis	2	—	—	—
	XIV. *Könsorganens sjukdomar.*				
190	Prolapsus uteri	—	1	—	—
192	Bartholinitis	—	2	—	—
193	Endometritis	—	1	—	—
194	Salpingo-oophoritis	—	4	—	—
	Perimetritis	—	2	—	—
196	Menorrhagia	—	5	—	—
199	Mastitis	—	1	—	—
	XV. *Musklernas, ledgångarnes samt bensystemets sjukdomar.*				
202	Rheumatismus muscularis acutus	16	4	—	—
	» » chronicus	3	2	—	—

	Sjukdom	Intagna		Döda	
		m.	kv.	m.	kv.
	Myositis	—	1	—	—
204	Bursitis praepatellaris	—	1	—	—
205	Hydarthrosis genus	2	—	—	—
	Arthroitis cubiti	—	1	—	—
	» genus	1	—	—	—
	» pedis	—	2	—	—
206	Rheumatismus articularis acutus	61	48	—	—
207	» » chronicus	9	18	—	—
	Spondylarthritis	2	1	—	—
208	Arthritis deformans	1	1	—	—
	Malum coxae senile	2	2	—	—
212	Coxa valga	1	—	—	—
	Pes planus	1	1	—	—
213	Osteitis	—	1	—	—
	Periostitis alveolaris	1	—	—	—
216	Chondritis	1	—	—	—
	XVI. *Hudens sjukdomar.*				
	Erythema	3	2	—	—
217	» nodosum	4	8	—	—
	» multiforme	—	2	—	—
221	Herpes zoster	1	3	—	—
222	Eczema	4	2	—	—
226	Sclerodermia	—	3	—	—
227	Ulcus anticruris	2	3	—	—
232	Carbunculus	—	1	—	—
233	Gangraena	2	—	—	—
240	Hydradenitis	—	1	—	—
	Unguis incarnatus	—	1	—	—
	Cellulitis	1	5	—	—
	Clavi	1	—	—	—
	XVII. *Öronsjukdomar.*				
243	Otitis media	4	6	1	—
	XVIII. *Ögonsjukdomar.*				
258	Conjunctivits	1	—	—	—
273	Iridocyclitis		1	—	—
285	Retinitis albuminurica	2	1	—	—

	Sjukdom	Intagna		Döda	
		m.	kv.	m.	kv.
	XIX. *Svulster.*				
307	Myoma uteri	—	2	—	—
314	Kystoma ovarii	—	2	—	—
315	Sarcoma pulmonum	2	—	—	—
	» mediastinale	1	—	—	—
	» renum	—	1	—	—
	» testis	1	—	1	—
	» peritonei	—	1	—	—
	Lymphosarcoma	2	1	—	—
	Angiosarcomatosis	—	1	—	1
316	Cancer laryngis	1	—	—	—
	» pleurae	1	4	—	—
	» pulmonum	2	2	1	1
	» oesophagi	4	—	1	—
	» ventriculi	24	18	6	1
	» intestinale	1	—	—	—
	» papillae Vateri	1	—	—	—
	» coli	1	1	1	2
	» recti	1	1	—	—
	» hepatis	6	5	1	—
	» vesicae felleae	—	1	—	1
	» lienis	—	1	—	—
	» pancreatis	4	—	1	—
	» peritonei	1	4	—	—
	» prostatae	2	—	2	—
	» ovarii	—	2	—	1
	» mammae	—	3	—	1
	» ossium	—	3	—	1
	» columnae vertebralis	3	1	—	—
	» cutis	1	—	—	—
320	Struma	—	1	—	—
	Polypus ventriculi	1	1	—	—
	Tumor cerebri	6	11	2	2
	» medullae spinalis	1	—	1	—
	» abdominis	—	2	—	—
	» ovarii	—	1	—	—
	» costalis	2	—	—	—

	Sjukdom	Intagna		Döda	
		m.	kv	m.	kv.
	XX. *Andra sjukdomar.*				
321	Acromegalia	1	—	—	—
322	Hypothyreosis	—	1	—	—
323	Morbus Basedowii	—	10	—	—
	Hyperthyreosis	—	8	—	—
324	Morbus Addisonii	1	—	—	—
325	Paralysis agitans	1	—	—	—
	Dystrophia adiposo-genitalis	1	—	—	—
	Eunochoidismus	1	—	—	—

Bil. F.

Uppgift från Allm. och Sahlgrenska Sjukhusets Medic. avdeln. för år 1916

angående de för nedanstående **veneriska sjukdomar intagna,** med hänsyn till den **ort, inom vilken smittan ådragits.**

Län	Syfilis recens			Gonorrhæa acuta			Ulcus molle		
	män	ej prost. kv.	prost. kv.	män	ej prost. kv.	prost. kv.	män	ej prost. kv.	prost. kv.
Göteborgs stad	—	2	—	2	—	—	—	—	—

Bil. G.

Ålder, kön, civilstånd samt sättet för smittans överförande.

Sjukdom		Summa	Den smittades civilstånd: ogift	gift	ålder: under 10 år	10—15 år	15—20 år	20—25 år	25—30 år	30—40 år	40—50 år	50—60 år	över 60 år	okänd	Smittan har överförts på annat sätt än genom könsumgänge
Syfilis recens	ej prost. kvinnor	2	2	—	—	—	1	1	—	—	—	—	—	—	—
Gonorrhœa acuta	män .	2	2	—	—	—	—	—	1	1	—	—	—	—	—
Ulcus molle															

Bil. H.

Uppgift från Allm. och Sahlgrenska Sjukhusets Med. avdeln. för år 1916, angående för skador och förgiftningar intagna, med hänsyn till skadans natur och påföljd

Skadans natur	Intagna			Skadans påföljd		
	män	kvinnor	Summa	döden	Kvarstående men	Övergående
Benbrott, enkelt (Fractura simplex)	2	—	2	—	1	1
Hjärnskakning (Commotio cerebri)	4	1	5	—	—	5
Brott å hjärnskålens botten (Fractura baseos cranii)..	1	—	1	—	1	—
Förgiftning med syror eller alkalier	3	—	3	—	—	3
» » sublimat	1	1	2	—	—	2
» » alkohol	2	—	2	—	—	2
» » morfin, opium.....	1	—	1	—	—	1
» » kolos.....	2	1	3	—	—	3
» » acet. sabadillæ.....	—	1	1	—	—	1
» » ? ? ?	—	1	1	—	—	1
Andra skador: Submersio	2	4	6	—	—	6
Summa	18	9	27	—	2	25

Bil. I.

Uppgift från Allm. och Sahlgrenska Sjukhusets Med. avdeln. för år 1916, angående för skador och förgiftningar intagna, med hänsyn till skadans tillkomstsätt.

Skadans tillkomstsätt	Intagna			Skadans påföljd		
	män	kvinnor	Summa	döden	Kvarstående män	Övergående
A. *Olycksfall i yrkesarbete.*						
Genom halkning	4	—	4	—	—	4
» nedstörtande föremål	1	—	1	—	—	1
» förgiftning med saltsyra	1	—	1	—	—	1
» » » ammoniak	1	—	1	—	—	1
» » » kolos	2	1	3	—	—	3
» » » karbolsyra	1	—	1	—	—	1
B. *Olycksfall utom yrkesarbete.*						
Vid hushållsgöromål	—	1	1	—	—	1
Under rusets inflytande	5	—	5	—	2	3
Övriga: submersio	1	—	1	—	—	1
C. *Självmordsförsök.*						
Med dränkning	—	4	4	—	—	4
» förgiftning med morfin	1	—	1	—	—	1
» » » sublimat	1	1	2	—	—	2
» » » acet. sabadillæ	—	1	1	—	—	1
» » » ? ? ?	—	1	1	—	—	1
Summa	18	9	27	—	2	25

Översikt av
Huvuddödsorsakerna
å Medicinska avdelningen.

A. *Patienter, döde inom 3 dagar efter inkomsten.*

	m.	kv.
Septichaemia 1)	1	1
Pyaemia 2)	2	—
Tuberculosis pulmonum 3)	1	—
Leuchaemia acuta 4)	—	1
Diabetes mellitus 5)	—	2
Haemorrhagia cerebri 6)	1	—
Encephalitis 7)	—	1
Vitium org. cordis 8)	2	3
Degeneratio cordis 9)	—	1
Bronchiectasiae 10)	1	—
Pneumonia acuta 11)	7	7
Bronchopneumonia 12)	—	1
Empyema 13)	1	—
Cholelithiasis 14)	—	1
Cirrhosis hepatis 15)	1	—
Nephritis chronica 16)	1	2
Pyonephrosis 17)	1	—
Otitis media 18)	1	—
Cancer oesophagi 19)	1	—
» mammae 20)	—	1
Sarcoma testis 21)	1	—
Tumor cerebri 22)	1	—
Summa	23	21
B. *Övriga patienter.*		
a) Obotliga sjukdomar.		
Tuberculosis pulmonum 23)	1	1
Meningitis tuberberculosa 24)	2	4

	m.	kv
Tuberculosis peritonei 25)	1	—
» miliaris acuta 26)	1	3
Leuchaemia 27)	1	—
Endocarditis ulcerosa 28)	1	2
Cancer pulmonum 29	1	1
» ventriculi 30)	6	1
» coli 31)	1	2
» hepatis 32)	1	—
» vesicae felleae 33)	—	1
» pancreatis 34)	1	—
» prostatae 35)	2	—
» ovarii 36)	—	1
» ossium 37)	—	1
Angiosarcomatosis 38)	—	1
Tumor cerebri 39)	1	2
» medullae spinalis 40)	1	—
Summa	21	20
b) Övriga sjukdomar.		
Febris puerperalis 41)	—	1
Septichaemia 42)	1	3
Febris paratyphoides 43)	1	—
Erysipelas ambulans	—	1
Tetanus 44)	1	—
Anaemia perniciosa progressiva 45)	1	4
Morbus maculosus Werlhofii 46)	—	1
Diabetes mellitus 47)	4	2
Haemorrhagia cerebri 48)	—	1
Thrombosis cerebri 49)	2	6
Encephalitis 50)	1	—
Myelitis chronica 51)	1	1
Pericarditis 52)	1	—
Synechia pericardii 53)	—	1
Endocarditis acuto-chronica 54)	—	1
Vitium org. cordis 55)	5	9
Cardiosclerosis 56)	1	2
Degeneratio cordis 57)	1	1
Aneurysma aortae 58)	2	—

	m.	kv.
Bronchiectasiae 59)	—	1
Pneumonia acuta 60)	12	4
Bronchopneumonia 61)	4	2
Emphysema pulmonum 62)	—	1
Abscessus pulmonum 63)	1	—
Pleuritis exsudativa 64)	—	1
Ulcus ventriculi 65)	1	5
» duodeni 66)	—	1
Cirrhosis hepatis	—	1
Cholelithiasis 67)	—	1
Nephritis chronica 68)	8	10
Pyelonephritis 69)	1	—
Pyonephrosis 70)	—	1
Hypertrophia prostatae 71)	1	—
Summa	50	62

1) 1 fall: Sepsis post abortem (Myometritis purulenta + Thrombophlebitis septica v. ovarii d.) + Gangraena pulmonum + Degen. org. præsertim hepatis + Enteritis acuta.
1 » Septichæmia + Bronchopneumoniæ + Nephritis acuta + Pancreatitis chron.
2) 2 » Pyæmia + Nephritis chron. + (1 fall Cirrhosis hepatis + Abscessus ad anum, 1 fall Aortitis luetica).
3) 1 » Tuberculosis pulm. et pleuræ amb. + Tuberc. II cerebelli + Hydrocephalus + Meningitis tuberculosa recens.
4) 1 » Leuchæmia acuta + Pericarditis purulenta + Pleuritis fibrinopurulenta + Sepsis + Nephritis acuta + Hyperplasia gland. lymph. et medullæ ossium.
5) 1 » Atrophia et lipomatosis pancreatis + Degeneratio cordis
6) 1 » Hæmorrhagia cerebri + Pericarditis fibrinopurulenta + Aortitis luetica c. aneurysmat. II. + Hepar lobatum + Nephritis chron. interstit. + Bronchitis chronica.
7) 1 » Encephalitis hæmorrhagica acuta + Pacchymeningitis hæmorrhagica + Bronchitis acuta + Degen. parench. renum + Retentio placentae.
8) 1 » Vit. org. cord. (Ins. et sten. ostii mitralis et aortae) + Hydrothothorax + Bronchopneumoniae + Cirrhosis hepatis sec. + Nephritis interst. sin. post infarct. renis.
1 » » » » (Ins. et sten. ostii aortae) + Endocarditis ulcerosa valv. aortae et mitralis + Ramollitiones multipl. cerebri + Nephritis chron. parenchymatosa.

1 fall: Vit. org. cord. (Sten. et ins. valv. mitralis) + Pneumonia acuta.
1 » » » » (Sten. et ins. valv. mitralis et tricuspidalis) + Infarctus pulmonum.
1 » » » » (Ins. et sten. ostti mitralis + Ins. valv. aortae) + Bronchopneumoniae + Kystoma ovarii.
9) 1 » Degeneratio cordis + Nephritis chron. interstitialis.
10) 1 » Bronchiectasiae + Bronchitis chron. + Bronchopneumoniae + Abscessus pulmonum.
11) 2 » Pneumonia acuta + Degeneratio cordis + (1 fall Tuberculosis pulm).
3 » » » + Nephritis chronica.
1 » » » + Pericarditis fibrinopurulenta.
1 » » » + Adipositas cordis.
1 » » » + (Meningismus).
1 » » » + Cardiosclerosis + Aplasia renis sin.
1 » » » + Synechia pericardii totalis + Hypertr. et Dil. cordis.
1 » » » + Vit. org. cord. (Sten et ins. valv. mitralis et aortae) + Endocarditis subchron. valv. mitralis et aortae.
12) 1 » Bronchopneumoiae c. abscessu pulm. + Enteritis acuta.
13) 1 » Empyema + Bronchiectasiae + Bronchitis chron. + Pneumonia carnific. d.
14) 1 » Cholelithiasis + Cholangitis suppurativa + Ascessus subphrenicus + Sepsis + Abscessus pulm.
15) 1 » Cirrhosis hepatis + Fractura costar. sin. c. Haemorrhagia pulm. (?) (Laceratio pulm?) + Bronchitis chron.
16) 1 » Nephritis chron. + Bronchitis subacuta + Peritonitis chron. fibrosa + Ileus paralyticus.
1 » » » + Bronchopneumoniae.
1 » » » + Nephrolithiasis + Pyelonephritis + Tuberc. gland. lymphat. mesenterii + Aortitis fibrosa + Polyserositis fibrosa + Ulcus ventriculi c. ventriculo bisaccat.
17) 1 » Pyonephrosis sin. + Cystopnephrosis + Bronchopneumoniae.
18) 1 » Otitis media + Meningitis acuta + Abscessus extraduralis + Sepsis.
19) 1 » Cancer oesophagi + Metastas. col. vertebr. cervicalis + Cystopyelonephritis + Abscessus prostatae.
20) 1 » Cancer mammae et hepatis.
21) 1 » Glioma cerebri nuclei centr. + Bronchopneumoniae.
22) 1 » Sarcoma testis c. metast. gl. lymph. et pulm. + Pneumonia acuta + Nephritis chron. parenchymatosa gravis.
23) 1 » Tuberculos pulm. + Cystitis chron. ulcerosa.
1 » » » + Nephritis acuta.
24) 2 » Meningitis tuberculosa + Tuberc. pulm. et gland. lymphat.
1 » » » + Tuberc. miliaris pulm., hepatis et renum + Tuberculomata cerebelli.
1 » » » + Tuberc. pulm., urogenitalis et gland lymphat.
1 » » » + Tuberculosis miliaris et gland. lymphat.
25) 1 » Tuberculosis peritionei et pulm. et pleurae + Strictura ureteri congenita c. hydronephrosi bilat.

26) 3 fall: Tuberculosis miliaris + Meningitis tuberculosa + (1 fall Tuberculoma pontis + Tuberc. salping. d., 1 fall Depositio jodoformii in cerebro (operativa).
27) 1 » Leuchaemia lymphatica + Pneumonia acuta.
28) 1 » Endocarditis ulcerosa c. ulcerat. myocardii + Myocarditis acuta + Bronchopneumoniae + Degen. renum.
1 » » » aortae + Vit. org. cord. (Sten. ostii tricuspidalis et mitralis) + Infarctus pulm. et lienis.
1 » » » partim sanat. + Deg. excessiva cordis + Nephritis par. subchronica.
29) 1 » Cancer bronchiale pulm. et pleurae.
1 » » pulm. d. + Cancer col. vertebralis c. compressione med. spin. et costal. + Pyelonephritis acuta + Aortitis luetica.
30) 2 » » ventriculi + Nephritis chron. interst. + (1 fall Cancer pulm., 1 fall Bronchitis chronica).
1 » » » c. metastas. hepatis et lymphoglandularum.
1 » » » medullare + Metastas. retroperitoneales + Carcinosis diffusa hepatis et pancreatis.
1 » » » perforans + Metastas. hepatis et intestinales + Nephritis chron. par. c. degen. amyloidea renum.
1 » » III » c. metastas. hepatis et pulmonum + Polypus ventriculi adenomatos.
1 » Ulcus ventriculi carcinomatosum + Cancer pancreatis et gland. lymphat.
31) 1 » Cancer coli transv. c. metastas. hepatis et gland. lymphat. + Oedema coli + Cirrhosis hepatis + Cholelithiasis.
1 » » » , vertebr., ossium, pleurae, peritonei et lienis post canc. ventriculi operat. + Hydronephrosis.
1 » » flex. sigmoideae c. metastas. col. vertebr. et hepatis.
32) 1 » » hepatis et gland. lymphat.
33) 1 » » vesicae felleae et duct. cyst. + Peritonitis acuta + Dilatatio duct. hepatic. c. perforat. rami + Bronchitis chronica.
34) 1 » » pancreatis, perforans ad ventricul. c. haemorrhagia permagna ad ventricul.
35) 1 » » prostatae c. metastas. hepatis + Pacchymeningitis haemorrhagica interna + Pneumonia acuta.
1 » » » + Spondylarthritis + Hydronephrosis acuta + Haemorrhagia cerebri.
36) 1 » Kystadenoma carcinomat. ovarii sin. c. metastas. hepatis, peritonei et pleurae.
37) 1 » Cancer ossium e cancer. mammae recidiv. + Cancer durae matris et lymphoglandul.
38) 1 » Myoma sarcomatosum uteri + Angiosarcomatosis cerebri, cordis etc.
39) 1 » Glioma pedunculi cerebelli sin. + Hydrocephalus internus.
1 » » nuclei central. et cruris ad pontem.
1 » » cerebelli sin. cystic. + Hydrocephalus + Salpingitis c. abscessu pelvis + Peritonitis acuta.
40) 1 » Tumor durae matris spinalis + Myelitis chron. reg. vert. dors. 6 et 7 + Pyelonephritis + Bronchopneumoniae.
41) 1 » Endo- et myometritis purulenta + Thrombosis vet. sanat. v. ovarii sin. + Infarctus pulm. sin. + Pleuritis haemorrhagica + Thrombosis art. pulm. infect. (partim autochton).

42) 3 fall: Septichaemia + Nephritis acuta + (1 fall Bronchopneumoniae + Enteritis acuta, 1 fall Abortus + Infarctus sept. pulm., 1 fall Bronchopneumoniae).
1 » » + Aortitis luetica + Ulcera gummosa laryngis + Oedema laryngis + Volumen pulm. auctum + Thymus persistens.
43) 1 » Febris paratyphoides + Haemorrhagia intestinalis.
44) 1 » Tetanus + Ulcus carcinomatosum ventriculi c. metastas. hepatis, pleurae et pulmon. + Infarctus pulm. d. infect. + Bronchopneumoniae.
45) 2 » Anaemia perniciosa progressiva + Oedema pulm. + Nephritis chron. interst. + (1 fall Gastritis chron.)
1 » » » » + Gastritis chronica.
1 » » » » + Stricturae intest. tenuis tuberc. + Tuberculosis pulm. nimis.
46) 1 » Morbus maculosus Werlhofii + Cysta ovarii.
47) 1 » Cirrhosis pancreatis + Pneumonia acuta + Degen. cordis.
3 » Atrophia pancreatis + (1 fall Bronchopnemoniae, 1 fall Arterio-Cardiosclerosis + Lipaemia, 1 fall Lipomatosis pancreatis + Nephritis chron. interst. + Tuberc. pulm., 1 fall Nephrit. chron. int.)
1 » Hypoplasia pancreatis + Nephritis chron. interst.
48) 1 » Haemorrhagia cerebri + Cholelithiasis + Nephritis chron. interst.
49) 5 » Thrombosis cerebri + Nephritis chronica + (3 fall Bronchopneumoniae, 1 fall Arteriosclerosis, 1 fall Aortitis luetica).
1 » » » + Bronchopneumoniae.
1 » » » + Arteriosclerosis + Ruptura aortae + Haemopericardium.
1 » Cystae nonnullae cerebri + Struma colloides cystica + Nephritis chron. interst. + Bronchitis acuta + Cardiosclerosis.
50) 1 » Emollitio cerebri (post Encephalitidem) + Aortitis luetica + Pneumonia acuta + Nephritis acuta.
51) 1 » Myelitis chron. + Cardiosclerosis + Bronchopneumoniae + Gangraena pedis + Nephritis chron. insterst.
1 » » » + Neuritis radicularis + Nephritis chron. interst. + Anaemia gravis.
52) 1 » Pericarditis + Bronchopneumoniae + Empyema.
53) 1 » Synechia pericardii totalis + Vit. org. cord. (Sten. ostii mitralis) + Nephritis chron. interst.
54) 1 » Endocarditis chron. valv. mitralis + Myocarditis chron. + Nephritis chron. acuta.
55) 2 » Vit. org. cord (Ins. et sten. ostii aortae) + (1 fall Cirrhosis hepatis sec. + Hepar lobatum, 1 fall Endocarditis verrucosa luet. valv. aortae + Dilatatio aortae. + Syphilis pulmonalis + Infarctus lienis + Aortitis luetica).
2 » » » » (Ins. et sten. ostii mitralis + Insuff. valv. aortae) + (1 fall Myocarditis chron. + Endocartitis acuta).
3 » » » » (Ins. et sten. ostii mitralis et aortae) + (1 fall Synechia pericardii + Thrombosis art. fossae Sylvii, 1 fall Endocarditis verrucosa valv. mitralis et aortae + Hydrothorax + Infarctus septicus lienis et renum, 1 fall Endocarditis ulcerosa-verrucosa.

3 fall: Vit. org. cord. (Sten. ostii mitralis) + (1 fall Myocarditis chron. fibrosa + Nephritis chron. interst. (1 fall Oedema pulmonum, 1 fall Thrombosis cordis).
1 » » » » (Ins. et sten. ostii mitralis) + Oedema pulmonum.
1 » » » » (Ins. et sten. ostii mitralis + Sten. ostii tricuspidal).
1 » » » » (Ins. et sten. ostii aortae + Sten. ostii mitralis) + Arteriosclerosis + Pleuritis exsudativa.
1 » » » » (Sten. ostii pulmonalis et tricuspidalis) + Thrombosis cordis + Cirrhosis hepatis (luetica?).

56) 2 » Cardiosclerosis + Infarctus myocardii + (1 fall Aneurysma et thrombosis cordis + Bronchitis acuta + Nephritis chron. interst., 1 fall Aneurysma aortae + Bronchitis acuta + Bronchiectasiae + Emphysema pulmonum).
1 » Arteriocardiosclerosis + Vit. org. cord. (Sten. et ins. valv. aortae) + Bronchopneumoniae.

57) 2 » Deg. cordis adiposa + Emphysema pulm. + Bronchitis chron. + (1 fall Nephritis chron. interst.)

58) 1 » Aneurysma aortae rupt c. abscessu retrooesophageal. communic. c. oesophag. + Aortitis luetica.
1 » » » c. compressione venae cavae sup. + Thrombosis v. cavae sup + Embolia rami art. pulm. + Aortitis luetica.

59) 1 » Bronchiectasiae c. cavern. + Pneumonia acuta + Enterocolitis ulcerosa acuta + Nephritis chron. interst. + Nephritis acuta.

60) 1 » Pneumonia acuta + Parotitis purulenta.
3 » » » + Gangraena pulm. + (1 fall Pneumonia chron. d. + Cardiosclerosis + Fettnekros + Peritonitis adhaesiva chron., 1 fall Empyema, 1 fall Cardiosclerosis + Nephritis acuta).
3 » » » + Degen. cordis + (1 fall Nephritis acuta, 1 fall Anthracosis pulm + Ren cysticus).
1 » » » carnificata + Endocarditis verrucosa valv. mitralis + Cirrhosis hepatis.
1 » » » + Pleuritis exsudativa bilat. + Tuberculosis pulm. et gland. lymphat. + Abscessus pulm.
1 » » » + Tuberculosis pulmonum.

61) 1 » Bronchopneumonia + Nephritis chron. par. + Degen. cordis.
1 » » + Aortitis luetica + Hypertrophia prostatae + Hydronephrosis + Colitis ulcerativa.
3 » » + Abscessus pulm. + (2 fall Nephritis chron. acuta).
1 » » + Pleuritis exsudativa + Pericarditis + Nephritis chron. int. + Hypertrophia prostatae.

62) 1 » Emphysema pulm. excessivum + Bronchitis acuto-chronica + Oedema laryngis + Hypertrophia et dilatatio cordis d. + Sarcoma renis (e myomata?) + Sarcomatosis peritonei + Aortitis luetica.

63) 1 » Abscessus pulmonum + Abscessus cerebri.

64) 1 » Pleuritis exsudativa + Haemothorax post lacerationem art. intercost. per punctionem + Septichaemia.

65) 2 » Ulcus ventriculi + Anaemia gravis + (1 fall Nephritis chron. interst. + Bronchopneumoniae, 1 fall Pneumonia acuta + Bronchitis acuta).

1 fall: Ulcus ventriculi perf. ad pancreat. + Myocarditis chron. fibrosa + Infarctus myocardii.
1 » » » perforans + Peritonitis sanata + Empyema pleurae sin. + Thrombosis venae femoralis.
1 » » » + Colitis septica ulcerosa.
1 » » » fere perforans + Tuberculosis pulm. + Nephritis chron.
66) 1 » Ulcus duodeni perforans + Ulcus ventriculi + Nephritis chron. interst.
67) 1 » Cholelithiasis + Scirrhus duct. hepatici c, Dilatatio permagna duct, hepatic. + Bronchitis chron. + Emphysema pulm.
68) 3 » Nephritis chron. + Thrombosis cerebri + (1 fall Haemorrhagia in emollitione cruris ad pontem, 1 fall Ependymitis granulosa + Tuberculosis vetus renis sin , 1 fall Arteriosclerosis).
5 » » » + Bronchopneumoniae + (1 fall Cardiosclerosis).
2 » » » + Pericarditis + (1 fall Colitis ulcerativa, 1 fall Hydrothorax).
1 » » » + Haemorrhagia cerebri.
1 » » » + Cardiosclerosis.
1 » » » + Syphilis + Noma + Ulcus sanat (luet?) recti.
2 » » » + Aortitis luetica + (1 fall Cystitis subchronica, 1 fall Degen. amyloidea lienis).
1 » » » + Pacchymeningitis haemorrhagica int. + Cirrhosis hepatis + Cardiosclerosis + Stasis excessiva intest. + Nephritis acuta.
69) 1 » Pyelonephritis chron. + Hypertrophia prostatae.
70) 1 » Pyonephrosis d. + Pericarditis + Leuchaemia + Nephrolithiasis + Nephritis chron. interst. sec. amyloidea.
71) 1 » Hypertrophia prostatae + Cystopyelitis chron. + Bronchopneumoniae.

Patienter, döde, innan de hunnit inskrivas.

1) 62-årig m.: Adipositas + Aortitis luetica + Cirrhosis hepatis.
2) 60-årlg m.: Nephritis chron. + Meningitis purulenta ex otit. + Bronchopneumoniae.
3) 53-årig kv.: Pneumonia acuta d. + Bronchopneumonia sin.
4) 23-årig m.: Vit. org. cord. (Sten. et ins. valv. mitralis et aortae) + Thrombosis cordis.
5) 40-årig m.: Pneumonia acuta bil. + Nephritis chron. interst. + Deg. amyl. renum.
6) 62-årig kv.: Haemorrhagia pontis + Nephritis chron. interst.
7) 46-årig m.: Aortitis luetica + Vit. org. cord. (Ins. valv. aortae) + Hepar lobatum.
8) 63-årig kv.: Hypernephroma gland. suprarenalis d. c. metast pulm. sin. + Bronchopneumoniae.

9) 62 årig kv.: Hypoplasia pancreatis (Diabetes mellitus).
10) 72-årig m.: Haemorrhagia cerebri hemispheri et pontis + Nephritis chron. int.
11) 49-årig m.: Otitis media chron. purulenta + Meningitis acuta purulenta.
12) 60-årig m.: Pneumonia acuta sin. + Emphysema pulm. + Cirrhosis hepatis + Nephritis chron. interst.
13) 49-årig kv.: Nephritis chron. + Deg. amyloidea + Hypertrophia cordis.
14) 54-årig kv.: Vit. org. cord. (Ins. et sten. valv. mitralis) + Ascites + Infarctus vetus renum.
15) 38-årig kv.: Cirrhosis luetica hepatis + Varices oesophageales rupt.
16) 45-årig m.: Pneumonia acuta + Degen. renum.
17) 54-årig kv.: Pericarditis + Myocarditis acuta + Nephritits chron. interst + Cystitis chron.
18) 26-årig m.: Nephritis chron. + Bronchopneumoniae.
19) 56-årig m.: Pneumonia acuta + Septichaemia + Anthracosis pulm.
20) 62-årig m.: Pneumonia acuta + Nephritis chron. interst.
21) 38-årig kv.: Vit. org. cord. (Ins. et sten. ostii mitralis + Sten. ostii tricuspidalis et aortae) + Emphysema pulmonum.
22) 74-årig kv.: Arteriosclerosis + Infarctus myocardii + Bronchopneumoniae + Nephritis chron. interst.
23) 59-årig m.: Haemorrhagia cerebri nuclei central. + Nephritis chron.
24) 67-årig kv.: Myocarditis chron. fibrosa + Infarctus pulmonum + Bronchopneumoniae + Nephritis chron. interst. + Myoma uteri.
25) 34-årig kv.: Hypoplasia pancreatis + Degen. organum (Diabetes).
26) 19-årig m.: Erysipelas faciei c. septichaemia (Abscessus pulmonum multipl. et hepatis) + Bronchopneumoniae.

Bil. C.

Uppgift från Allm. och Sahlgrenska Sjukhusets Kirurg. avdeln för år 1916 angående intagna sjukdomsfall ävensom döda.

	Sjukdom	Intagna		Döda	
		m.	kv.	m.	kv.
	I. *Bildningsfel. Sjukdomar hos nyfödda.*				
	Palatoschisis	—	5	—	—
	Luxatio congenita	—	1	—	—
	Phimosis	2	—	—	—
	Retentio testis	4	—	—	—
	II. *Ålderdomssjukdomar.*				
7	Gangraena senilis	4	2	—	—
	III. *Havandeskaps och förlossningssjukdomar.*				
8	Abortus	—	8	—	—
10	Graviditas extrauterina	—	14	—	—
	Hotande abort	—	1	—	—
	Mola hydatid.	—	1	—	—
	Uterus duplex + Graviditas	—	1	—	—
	Cysta corp. lut. rupt. c. haemorrhag.	—	—	—	—
	Haemorrhagia post partum	—	1	—	—
19	Septichæmia et pyoseptichæmia puerperalis	—	2	—	2
	IV. *Infektionssjukdomar och andra parasitära sjukdomar.*				
21	Septichaemia. Pyoseptichaemia. Abscessus. Phlegmone	76	44	2	—
22	Erysipelas	13	4	—	1
26	Rubeola	1	—	—	—
29	Influenza epidemica	2	—	—	—
33	Typhus abdominalis	3	—	—	—
34	Paratyphus	2	1	—	—
36	Dysenteria	1	—	1	—

	Sjukdom	Intagna		Döda	
		m.	kv.	m.	kv.
41	Tetanus	1	—	1	—
42	Tuberculosis	127	155	4	9
	» pulmonum. Tuberc. laryngis	9	16	1	1
	» cerebri. Meningitis tuberc.	—	3	—	3
	» ossium et articulorum	35	38	—	—
	» lymphoglandularum	28	54	—	—
	» renum	26	10	1	—
	» urogenitalis	14	7	1	1
	» cutis	6	6	—	—
	» organorum aliorum	9	21	1	4
44	Syphilis hereditaria	1	1	—	—
	» acquisita	1	6	—	1
45	Ulcus molle	1	—	—	—
46	Gonorrhoea	16	20	—	—
	Urethritis gonorrhoica acuta	8	4	—	—
	Epididymitis »	3	—	—	—
	Prostatitis »	1	—	—	—
	Strictura urethrae gonorrhoica	4	—	—	—
	Kolpitis, Vulvitis, Bartholin. »	—	9	—	—
	Endomet., Salping., Peritonit. »	—	5	—	—
	Rheumatismus gonorrhoica	—	2	—	—
47	Actinomycosis	2	3	—	1
57	Febris. Febricula	1	1	—	1
	Oxyuris	—	2	—	—
	V. *Blodbildande organens samt blodets sjukdomar.*				
58	Anaemia	1	2	—	—
59	» perniciosa progressiva	2	—	—	—
60	Leuchaemia	—	2	—	—
64	Haemophilia	1	—	—	—
66	Morbus Banti	—	1	—	—
	VI. *Ämnesomsättningssjukdomar.*				
67	Diathesis urica. Arthritis urica	—	1	—	—
68	Diabetes mellitus	3	2	1	—

	Sjukdom	Intagna		Döda	
		m.	kv.	m.	kv.
	VII. *Kroniska förgiftnings-sjukdomar.*				
71	Alcoholismus chronicus	—	1	—	—
	VIII. *Nervsystemets sjukdomar.*				
84	Hemiplegia	—	1	—	—
89	Tabes dorsalis	—	1	—	—
90	Sclerosis cerebro-spinalis disseminata	—	1	—	—
91	Syringomyelia	1	—	—	—
94	Neuritis. Neuralgia	3	2	—	—
95	Paralysis nerv. radial.	2	—	—	—
	» » peronei	1	—	—	—
98	Epilepsia	2	1	—	—
99	Hysteria	—	1	—	—
100	Neurasthenia	3	5	—	—
	IX. *Sinnessjukdomar.*				
108	Dementia senilis	1	—	—	—
	X. *Cirkulationsorganens sjukdomar.*				
111	Pericarditis	—	2	—	—
112	Endocarditis acuta	1	—	—	—
113	Endocarditis chronica. Vitium organicum cordis	—	3	—	—
113	Myocarditis chronica. Cardiosclerosis. Cor adiposum	4	1	—	—
115	Arteriosclerosis. Atheromatosis. Atherosclerosis. Endarteritis	2	2	—	—
118	Varix	58	37	—	—
119	Thrombosis. Embolia	13	20	1	1
120	Tumores haemorrhoid	37	19	—	—
	Varicocele	7	—	—	—
	XI. *Andningsorganens sjukdomar.*				
128	Tracheitis acuta. Bronchitis acuta	3	1	—	—
129	» chronica. Bronchitis chr.	2	3	—	—
130	Bronchiectasia	1	—	—	—

	Sjukdom	Intagna		Döda	
		m.	kv.	m.	kv.
134	Pneumonia crouposa acuta	4	2	—	—
»	Bronchopneumonia acuta	8	4	—	—
136	Abscessus pulmonum	1	—	—	—
138	Emphysema alveolare pulmonum	1	—	—	—
140	Pleuritis. Empyema pleurae	25	10	4	—
	Fistula pariet. thorac. post empyemam	1	—	—	—
	XII. *Matsmältningsorganens sjukdomar.*				
144	Tonsillitis acuta. Angina tonsillaris. Pharyngitis acuta	4	1	—	—
	Angina Ludovicii	1	—	1	—
148	Glossitis	—	1	—	—
149	Parotitis	1	1	—	—
153	Gastritis acuta	2	1	—	—
	» phlegmonosa	—	1	—	—
»	Enterocolitis acuta. Proctitis acuta	5	5	3	2
154	Gastritis chronica	4	5	—	—
155	Ulcus ventriculi. Ulcus duodeni	36	26	1	1
156	Dilatatio ventriculi. Gastroptosis	—	7	—	—
157	Neurosis ventriculi	—	1	—	—
	Hypertrophia musc. pylori	1	—	—	—
158	Entero-colitis chronica	1	—	—	—
	Contractura ani	2	2	—	—
»	Proctitis chronica	2	—	-	—
	Abscess. vel fistulæ ani	23	7	—	—
159	Appendicitis	164	183	1	2
	Mesosigmoiditis	1	—	1	—
160	Illeus. Volvulus. Invaginatio	7	8	2	—
	Fistula coeci vel ilei p. appendect.	1	1	—	—
161	Hernia	147	65	—	5
162	Obstipatio	3	5	—	—
163	Hepatitis acuta. Abscessus hepatis	1	—	—	—
	Rectalbesvär av inlagd metallring	—	1	—	—
165	Hepatitis chron. Cirrhosis hepatis	1	—	—	—
166	Cholecystitis. Cholangitis	4	12	—	1
167	Cholelithiasis	10	39	2	1
168	Icterus. Icterus catarrhalis	1	—	—	—
169	Pancreatitis acuta	1	—	1	—

	Sjukdom	Intagna		Döda	
		m.	kv.	m.	kv.
	Colica	3	5	—	—
	Adherenser	6	9	—	—
171	Peritonitis acuta	1	3	—	—
»	» chronica	2	2	—	—
	Prolapsus recti	—	1	—	—
	XIII. *Njurarnas och urinvägarnas sjukdomar.*				
173	Nephritis degenerativa et inflammatoria acuta	5	1	—	—
174	Nephritis degenerativa et inflammatoria chronica. Morbus Brighti	15	4	—	—
175	Pyelitis. Cystopyelonephritis	4	37	—	—
176	Pyonephrosis	1	—	—	—
177	Nephrolithiasis	10	14	—	—
	Ureterolithiasis	7	1	—	—
178	Hydronephrosis	3	1	—	—
179	Ren mobilis	—	2	—	—
180	Cystitis	24	15	—	—
181	Lithiasis vesicae	1	1	—	—
183	Strictura urethrae	5	—	—	—
	Hæmaturia	5	1	—	—
	XIV. *Könsorganens sjukdomar.*				
	A. Manliga könsorganen.				
185	Hypertrophia prostatae	41	—	3	—
186	Prostatitis. Abscessus prostatae	1	—	—	—
187	Orchitis. Epididymitis	14	—	—	—
188	Phimosis. Paraphimosis	2	—	—	—
	Hydrocele testis	18	—	—	—
	Spermatocele »	2	—	—	—
	B. Kvinnliga könsorganen.				
190	Prolapsus vaginae et uteri	—	13	—	—
191	Flexio et versio uteri	—	1	—	—
192	Vulvitis. Vaginitis	—	4	—	—
193	Endometritis	—	25	—	—
194	Salpingo-oophoritis. Pelveoperitonitis	—	79	—	1

	Sjukdom	Intagna		Döda	
		m.	kv.	m.	kv.
195	Parametritis	—	4	—	—
196	Amenorrhoea. Dysmenorrhoea. Menorrhagia	—	14	—	—
197	Fistula urogenitalis	1	—	—	—
198	» rectogenitalis	—	2	—	—
199	Mastitis	—	12	—	—
200	Hymen imperforatus	—	1	—	—
	Molimina menstrualia	—	2	—	—
	Ulcus vaginæ efter ring	—	1	—	—
	XV. *Musklernas, ledgångarnas samt bensystemets sjukdomar.*				
202	Myitis. Rheumatismus musculorum	2	3	—	—
203	Tendovaginitis	2	3	—	—
204	Bursitis. Hygroma	12	13	—	—
205	Synovitis. Arthritis	10	3	—	—
	Chondritis supparativa	1	—	—	—
206	Polyarthritis rheumatica acuta	—	1	—	—
207	» rheumatica chronica	—	1	—	—
208	Arthritis deformans	5	2	—	—
209	Anchylosis	1	1	—	—
210	Pseudarthrosis	1	—	—	—
211	Corpus liberum in articulo	2	—	—	—
	Scoliosis	1	—	—	—
	Coxa vara	2	—	—	—
	Hallux valgus	6	3	—	—
	Digitus malleus	2	2	—	—
213	Osteomyelitis. Osteitis. Periostitis	21	11	2	—
	Cysta dent. maxillae	1	2	—	—
216	Exostosis cartilaginea	2	1	—	—
	Lumbago	1	1	—	—
	Coccygodyni	—	1	—	—
	XVI. *Hudens sjukdomar.*				
217	Erythema multiforme et nodosum	1	2	—	—
222	Eczema	5	3	—	—
223	Psoriasis	—	1	—	—
227	Ulcus varicosum cruris	16	34	—	—
231	Furunculosis, Furunculus	6	7	—	—

	Sjukdom	Intagna		Döda	
		m.	kv.	m.	kv.
232	Carbunculus	8	—	—	—
	Unguis incarnatus	1	2	—	—
	Clavus	8	4	—	—
	Cicatrices	6	—	—	—
	Paronychia	—	1	—	—
	XVII. *Öronsjukdomar.*				
243	Otitis media purulenta	—	1	—	—
	XVIII. *Svulster.*				
	Atheroma	1	1	—	—
301	Fibroma	2	2	—	—
	Adenofibroma	—	2	—	—
302	Lipoma	1	4	—	—
	Chondrofibroma	1	1	—	—
304	Osteoma	1	—	—	—
305	Myxoma	—	1	—	—
306	Angioma	2	5	—	—
	Granuloma	—	2	—	—
307	Myoma	—	26	—	—
	Rhabdomyosarcoma	1	1	—	—
309	Glioma	2	2	2	1
313	Papilloma	3	1	—	—
314	Adenoma. Kystadenoma	1	19	—	1
315	Sarcoma	6	11	—	—
	Lymphosarcoma	1	1	—	—
316	Carcinoma	49	72	12	10
»	Cancer labii	1	—	—	—
»	» maxillae	2	1	—	—
»	» linguæ	—	1	—	—
»	» oesophagi	1	2	—	—
»	» ventriculi	20	12	6	2
»	» appendicis	—	2	—	—
»	» coli	2	3	1	2
»	» recti	14	5	2	1
»	» pancreatis	1	—	1	—
»	» peritonei	—	1	—	—
»	» vesicæ urinariæ	2	1	—	—

	Sjukdom	Intagna		Döda	
		m.	kv.	m.	kv.
316	Cancer vesicæ felleæ et duct. hepat. ...	—	4	—	2
»	» genital.	2	6	—	—
»	» mammæ	—	26	—	2
»	» cutis	—	1	—	—
»	» prostatæ	8	—	2	—
»	» lymphogland.	2	7	—	—
»	Hypernephrom	2	4	1	1
»	Struma	—	10	—	—
»	Tumor canal. inguinal	—	1	—	—
»	Chorionepiteliom	—	1	—	—
»	Tumor vesicæ urinar.	1	2	—	—
»	Elephantiasis testis	1	—	—	—
»	Tumores abdómin. inoperab.	5	3	—	—
	XX. *Andra sjukdomar.*				
323	Morbus Basedowii. Hyperthyreosis	—	23	—	—
326	Fistulæ congen.	—	1	—	—

H. von Holst.

Bil. D.

Uppgift från **Allmänna och Sahlgrenska sjukhusets kirurg. avdelning för år 1916** angående **operativt** behandlade sjukdomsfall och utförda **operationer** å **intagna** patienter.

Upprättad av Sten von Stapelmohr
2:dre läkare.

Sjukdom	Antal fall	Operation	Patienten utskriven: frisk eller förbättrad	Patienten utskriven: oförbättrad	Patienten utskriven: död	Anmärkningar
1. Hjärnan och *huvudskålen:*						
Meningit. tbc.	2	Trepanation. Intradural injektion av 10% jodof. glyc.		1	1	1076, *dödsfall 29.* *) En tillhörde *med. avd.* och dog där.
Epilepsia Jacksonii	1	Osteoplastisk trepanation	1	—	—	665.
Hæmatoma extradur	1	D:o Utrymning av hämatom. Underbindning av art. mening media	1	—	—	2638.
Tumor cerebri non localisat.	2	Dekompressionstrepanation	1	—	1	1903. 2246, *dödsfall 83.*
D:o c. hydrocephal. int.	1	Trepanation. Dränage av sidoventrikel med duralambå och silketrådar	—	—	1	2737, *dödsfall 84.*

Tumor cerebelli	1	Osteoplastisk trepanation (séance I.)	—	—	1	1554, *dödsfall 82.*
Prolapsus cerebri postop.	1	Exstirpation av prolaps. Sutur av mjukdelar.	—	—	(1)†	2246 (se dödsfall 83).
2. Ögonen och *orbitalhålorna:*						
Carcinom. orbitæ e carcinom. maxill. operat.	1	Enukleation av bulben. Utskrapning av tumörmassa	1	—	—	104.
Ectropium palp. p. combustion.	1	Plastisk operation	1	—	—	*2658.*
5. Ansiktet, munhålan och *svalget:*						
Palatoschisis	3	Uranostafyloplastik i 2 séancer	3	—	—	259. 1168. 1847.
D:o	2	»	2	—	—	1053. 1649.
Ectropium lab. infer. p. combustion.	2	Lambåplastik	2	—	—	*2658* (2 ggr).
Cicatrices front. ex inject. paraffin.	1	Excision	1	—	—	468.
Periostit. alv. supp.	9	Incision från utsidan	9	—	—	609. 705. 1484. 1601. 1783. 2309. 2561. 2610. 2763.
D:o	2	» » mun	2	—	—	1484. 2770.
Osteit. maxill. sup.	1	Provexcisioner	1	—	—	2587.
Phlegmone lab. sup.	1	Incisioner	—	—	1	2077, *dödsfall 25.*
» i munbotten	1	Incision	1	—	—	1912.
Abscess. peritonsillar.	3	Incision.	3	—	—	*2109. 2428.* 2178.
Ulcus linguæ	1	Excision	1	—	—	375.
Parotit. supp.	1	Incision	1	—	—	1481.

*) Siffrorna hänvisa till vederbörande journal-n:r; de med kursivstil tryckta avse journal för 1915. Dödsfallens n:r hänföra sig till: Redogörelse för dödsorsakerna å sid. 105.

†) Siffrorna i denna kolumn inom parentes avse, att pat. är avförd död å annat ställe, så att vid sammanräkningen av antalet dödsfall dessa siffror icke skola medtagas.

Sjukdom	Antal fall	Operation	Patienten utskriven: frisk eller förbättrad	oförbättrad	död	Anmärkningar
Parotit. tbc.	1	Excision Radium	1	—	—	2603.
Actinomycos. faciei	2	Incision. Utskrapning	1	—	1	747, *dödsfall 42*, 2111.
Ulcus tbc. frontis	1	Excision. Plastik.	1	—	—	1319.
Neuralgia nerv. supraorbit.	1	Injektion av absolut alkohol i foramen supraorbitale	1	—	—	2572.
» » infraorbit.	1	Extraktion av nerven enligt Thiersch	1	—	—	648.
Fract. complic. maxillæ	1	Revision. Sutur	1	—	—	1538.
Cysta dent. maxillæ	1	Gingival exstirpation. Rotspetsresektioner	1	—	—	2686.
» » mandib.	1	Resektion av process. alv. Utskrapning	1	—	—	182.
Granuloma gingiv.	2	Exstirpation. Avmäjsling av process. alv.	2	—	—	972. 2295.
Carcinoma maxillæ sup.	1	Resektion av överkäke efter underbindning av arteria carotis externa. (I 2 séancer).	1	—	—	104 (sedermera recidiv; se å avd. 2).
» labii inf.	1	Kilexcision samt utrymning av körtlar å halsen	1	—	—	1958.

Carcinoma linguæ	1	Exstirpation av 1/2 tungan efter underbindning av art. lingual. dx. och utrymning av körtlar å halsen	1	—	—	2204.
6. Halsen, larynx, trachea och *oesophagus:*						
Fistula colli cong.	1	Exstirpation	1	—	—	1206.
Lymphomata tbc. colli	37	»	37	—	—	*2504.* 214. 299. 363. 606. 722. 794. 885. 887. 899. 941. 956. 1056. 1119. 1158. 1182. 1187. 1202. 1204. 1225. 1236. 1243. 1259. (båda sidor) 1304. 1305. 1344. 1435. 1462. 1468. 1739. 1776. 1814. 1964. 1999. 2527. 2545.
D:o supp.	24	Incision. Utskrapning	23	—	—	*2494, kvarligger.* 7. 14. 67. 153. 290. 323. 343. 349. 383. 563. 667. 717. 782. 901. 938. 1042. 1164. 1384. 1568. 1612. 2048. 2109. 2263.
Angina Ludovicii	1	Incisioner. Trakeotomi	—	—	1	936, *dödsfall 48.*
Corp. alien. colli	1	Extraktion	1	—	—	*2562* (sidenband, inlagt för stenosering av art. carotis på grund av *exoftalmus pulsans;* se föregående års rapport.)
Vuln. incis. tracheæ	1	Sutur	1	—	—	1233.
Lymphosarcoma colli	2	Exstirpation. Radium eller Röntgen	2	—	—	1445. 2145.
Sarcoma nuchæ	1	Exstirpation och utrymning av körtlar i 2 séancer	1	—	—	1814.
Endothelioma colli	1	Exstirpation	1	—	—	2253.
Carcinoma oesophagi	1	Gastrostomi	1	—	—	1335.
7. Sköldkörteln, parathyroidea och *thymus:*						
Struma colloides	4	Ensidig strumektoni	4	—	—	223. 910. 2014. 2272.

Sjukdom	Antal fall	Operation	Patienten utskriven: frisk eller förbättrad	oförbättrad	död	Anmärkningar
Struma colloides	1	Ensidig strumektomi. Exstirpation av isthmus	1	—	—	46.
» » cystica	3	Enukleation	3	—	—	443. 444. 2391.
» adenomatosa	1	»	1	—	—	1517.
» »	1	Ensidig strumektomi	1	—	—	1940.
» Basedowii	7	» »	7	—	—	1718. 1749. 2024. 2271. 2390. 2495. 2581.
» »	1	» » Exstirpation av isthmus	1	—	—	1592.
» »	1	Ensidig resektion. Underbindning av andra sidans vasa superiora	1	—	—	2459.
» » recidiv. ...	1	Ensidig resektion efter underbindning av samma sidas vasa superiora	1	—	—	998.
Suspicio thyreotoxicosis	1	Explorativ friläggning av thyreoidea. Underbindning av ena sidans vasa superiora	1	—	—	2129.
Sarcoma thyreoideæ inexstirpab.	1	Provincision	—	1	—	2436.

8. Thoraxväggen och *thorax:*						
Chondrit. tbc. costæ	1	Resektion	1	—	—	2514.
Osteit. tbc. costæ	3	»	3	—	—	1090. (2 ggr.) 1385.
» » »	3	Incision. Utskrapning	3	—	—	1016. 1544. 1134.
» » sterni	1	» »	1	—	—	32.
Abscess. tbc. pariet. thorac. p. autoinjection	1	» » jodsprit. Sutur	1	—	—	2471 (Injektionen gjord med pleurit. exsudat).
Actinomycos. pleuræ c. fistula lumbal	1	Revision av fistel	1	—	—	1775.
Empyema pleuræ	23	Revbensresektion. Torakotomi. Dränage	18	—	5	177. 191. 212. 311, ***dödsfall 49.*** 338. 459, ***dödsfall 50.*** 639. 767. 805. 909. 963. 978. 986. 1201. 1303. 1520. 1668, ***dödsfall 51.*** 2362, ***död 1917.*** 1880 (2 ggr). 1889. 2301. 2378, ***dödsfall 52.***
» » necessitat. recidiv.	1	Incision. Dränage	1	—	—	1917.
» » tbc.	2	Punktion. Aspiration	2	—	—	740. 2131. I båda fallen senare ***revbensresektion;*** se följande.
» » »	2	Revbensresektion. Torakotomi. Dränage	2	—	—	740. 2131.
Fistula pariet. thorac. p. empyem. operat.	1	Revision	1	—	—	1303.
D:o	2	Extrapleural torakoplastik	1	—	—	$^{2452}/_{14}$, ***kvarligger.*** 706.
Suspicio pericardit. exsudativ.	1	Perikardiopunktion	—	1	—	1860. Återremitterad till med. avd.
Vulnera sclopet. perf. ad pleuram	1	Extraktion av kulor. Provlaparotomi	1	—	—	133.
9. Bröstkörteln:						
Mastit. ac. supp.	7	Incisioner. Dränage	7	—	—	292. 447 467. 479. 1058. 1727. 2097.
» chron. c. abscess	2	Amputatio mammæ	2	—	—	362. 1928.

Sjukdom	Antal fall	Operation	Patienten utskriven: frisk eller förbättrad	Patienten utskriven: oförbättrad	Patienten utskriven: död	Anmärkningar
Mastit. tbc.	1	Exstirpation	1	—	—	571.
Adenofibroma mammæ	3	»	3	—	—	569. 1178. 2303.
Adenofibromyxoma »	1	»	1	—	—	145.
Lipofibromyxoma »	1	»	1	—	—	1388.
Carcinoma »	16	Radikaloperation enl. Halsted	15	—	1	554. 570. 777. 1009. 1138. 1297. 1345. 1834. 1848. 1923. 1954. 2057, ***dödsfall 86.*** 2306. 2441. 2452. 2626. 2630.
» »	3	Amputatio mammæ	3	—	—	1031. 2151 (samtidigt opererad för recidiv å andra sidan). 2486. } Radikaloperation *ej* gjord av olika anledningar, såsom hög ålder, hotande tumörgenombrott m. m.
» »	1	» » Partiell utrymning av axill	1	—	—	342.
» »	3	Exstirpation av tumör	2	—	1	1152. 1876. 2699, ***dödsfall 87.***
» » recidiv.	1	» » » och körtlar i axill	1	—	—	2151.
Carcinoma lymphogland. axill. p. carcinom. mammæ radic. operat.	2	Exstirpation	2	—	—	680. 1403.
Myxo-adeno-fibrosarcoma mammæ	1	Radikaloperation enl. Halsted	1	—	—	2133.

10. Ryggraden och *ryggmärgen:*						
Spondylit. tbc. c. abscess. ...	6	Incision. Tömning. Uttorkning. Jodoformglycerin. Sutur ...	5	—	—	302. 383. 1466, ***kvarligger.*** 1643. 2125 (å båda sidor).
Coccygodyni	1	Sakral injektion av 2 % novokain	—	1	—	2549.
Fract. vert. dors. c. paraplegia	1	Laminektomi å 2 kotor.....	—	—	1	2244, ***dödsfall 12.***
Suspicio tumor. medull. spinal.	1	Explorativ laminektomi	—	1	—	2657 (någon tumör kunde ej påvisas men väl en atrofi av hela märgen. Pat. återremitterades till med avd., där diagnosen sattes till ***myelit.***)
Sarcoma vert. dors.	2	Provincision	—	2	—	1360. 1855.
11. Levern och *gallvägarne:*						
Cirrhos. hepat. c. ascitide.....	1	Henschen's fiskblåsdränage av peritoneum	—	—	1	2764, ***död 1917.***
Abscess. hepat. et. subphren. perf. in pleur. e dysenteria amoeb.....	1	Torakotomi. Dränage	—	—	1	559, ***dödsfall 27.***
Cholelithiasis c. cholecystit. ac. vel. chron.	3	Cholecystektomi. Sutur	3	—	—	691. 1810. 1841.
D:o	19	» Dränage...	18	—	1	44. 101. 158. 496. 521. 683, ***dödsfall 72.*** 738. 944. 1190. 1333. 1493. 1513. 1701. 1708. 2099. 2117. 2292. 2474. 2740.
D:o	1	» » Choledochusdränage.....	—	—	1	1094, ***dödsfall 73.***
D:o	2	Cholecystostomi.....	1	—	1	1098, ***dödsfall 74.*** 1714 (80 år).
Cholecystit. ac. c. retention. chol. p. cholecystostomiam	2	Förnyad cholecystostomi	—	—	(2)†	1098 (2 ggr; se dödsfall 74).

†) Se not å sid. 57.

Sjukdom	Antal fall	Operation	Patienten utskriven: frisk eller förbättrad	Patienten utskriven: oförbättrad	Patienten utskriven: död	Anmärkningar
Cholecystit. ac. c. perforation. vesic. felleæ et c. peritonit.	1	Förnyad cholecystostomi. Dränage. Witzelfistel å cækum	—	—	(1)†	1098 (se dödsfall 74).
Cholelithiasis c. cholecystit. chr. et c. fistula vesico-duodenale	1	Cholecystektomi. Klyvning av fisteln o. duodenorafi. Choledochusdränage.....	1	—	—	*2457.*
Cholelithiasis c. cholecystit. chr. + Lithiasis duct. choledoch.	1	Cholecystektomi. Duodenotomi och retrograd extraktion av sten. Choledochusdränage. Dränage	1	—	—	1313.
Cholelithiasis c. cholecystit. chr. + Lithiasis duct. choledoch. et hepat.	1	Cholecystektomi. Choledocholithotomi. Hepaticusdränage. Dränage	1	—	—	297.
Cholelithiasis c. cholecystit. chr. + Diverticulum duodeni	1	Cholecystektomi. Duodenotomi o. plastik. Choledochusdränage. Dränage.....	—	—	1	309, ***dödsfall 71.***
Dilatatio permagn. vesicæ felleæ ex?	1	Cholecystostomi. Adherenslösning.....	1	—	—	819. Cholecystostomi och choledochotomi, båda med dränage, gjorda 1909. Orsaken till hindret nu ej säkert utforskad (sten i choledochus? sammanväxningar?), då patientens tillstånd ej medgav förlängd operation.

Cholecystit. chr. c. pericholecystit. adhæsiv.	1	Cholecystektomi. Adherenslösning. Dränage	1	—	—	1607.
Suspicio cholecystit. + Adhæsion. intraperit. postoperat.	1	Cholecystotomi. Adherenslösning	1	—	—	904.
Ruptur. hepat. traumat.	1	Laparotomi. Tamponad	1	—	—	1629 (sedermera operer. för *subfrenisk abscess*).
D:o	1	» Hepatorafi. Dränage	1	—	—	1881.
Adenomyoma vesicae felleae	1	Cholecystektomi. Sutur	1	—	—	1272 (tillfälligt fynd vid magresektion för *pylorus-hypertrofi*).
Carcinoma » »	1	Provlaparotomi	—	1	—	993.
» duct. hepat. inexstirpab.	1	Cholecystektomi. Hepaticusdränage. Dränage	—	—	1	2152, *dödsfall 89.*
D:o	2	Provlaparotomi	—	1	1	1821, *dödsfall 88.* 2407.
Tumores hepat. inexstirp.	1	»	—	1	—	2574.
12. Pankreas:						
Pancreatit. haemorrh. c. necrose strat. lipomat. subperit. dissem.	1	Dränage av pankreas	—	—	1	2068, *dödsfall 75.*
Ruptur. pancreatis et vasor. lienal. traumat.	1	Resektion av cauda pancreatis. Ligatur av mjältkärlen. Dränage	—	—	1	1573, *dödsfall 14.*
Carcinoma pancreatis c. stenos. cardiae	1	Witzelfistel å jejunum	—	—	1	1692, *dödsfall 90.*

†) Se not å sid. 57.

Sjukdom	Antal	Operation	Patienten utskriven: frisk eller förbättrad	Patienten utskriven: oförbättrad	Patienten utskriven: död	Anmärkningar
13. Mjälten:						
Ruptur. lienis traumat. c. haemorrh. lib. intraper.	1	Splenorafi	1	—	—	1997.
14. Magsäcken och *duodenum:*						
Gastro-enteroptos.	1	Gastropexi enl. Pagenstecher.				
Gastrit. phlegmonos. circumscript. chr.	1	Enteroanastomos å colon transversum.....	1	—	—	453.
		Gastro-pyloro-resektion. G.-e.*) (Billroth II, modif. Krönlein-Miculicz)	1			2663 (se publ. av v. Stapelmohr i årsberättelsens bihang).
Ulcus ventriculi	5	Cirkulär ventrikelresektion ...	5	—	—	389. 973. 999. 1194. 2607.
D:o	6	Gastro-pyloro-resektion. G.-e.*) (Billroth II, modif. Krönlein-Miculicz)	6	—	—	164. 169. 1852. 1863. 1993. 2183.
D:o	2	Excision	2	—	—	*2696.* 2404.
D:o	1	G.-e.*)	—	—	1	2637, ***dödsfall 54.***
D:o	3	» Seclusio pylori enl. Girard**)	3	—	—	532. 2562. 2705.

Ulcera ventric. recid. p. gastro-enterostom.	1	Relaparotomi. Excision av G.-e. Gastropylororesektion med bakre retrokolisk gastro-enterostomi enl. Roux	1	—	—	2388. Främre antekolisk gastro-enterostomi gjord 1905.
Ulcus duodeni	2	G.-e.*) Bloccage av pylorus genom invikning	2	—	—	400. 1183.
D:o c. ptose ventric.	1	» Seclusio pylori enl. Girard**). Gastropexi enl. Pagenstecher	1	—	—	660.
Ulcus ventric. vel duodeni perf.	7	Gastro-vel duodenorafi	6	—	1	490. 583, *dödsfall 37.* 628. 852. 854 (sedermera tömning av Douglas-abscess). 1412. 2279.
D:o	2	» » G.-e.*)	2	—	—	1147. 1658.
Ulcus region. gastro-enterostom. perf.	1	Relaparotomi. Sutur av perforation	1	—	—	694.
Ulcus peptic. jejuni p. gastro-enterostom.	1	Relaparotomi. Excision av G.-e. Sutur av ventrikel och tarm. Främre antekolisk gastro-enterostomi med entero-anastomos enl. Roux	1	—	—	2455, G.-e. med sekundär jejuno-jejunostomi för ventrikelileus gjord 1914.
Suspicio ulcer. ventric. vel duodeni	4	Provlaparotomi	4	—	—	1870. 700. 1419. 2535.
Vuln. sclop. perf. ventric. c. peritonit.	1	Gastrorafi. Enterotomi och mjölkning. Dränage	—	—	1	1811, *dödsfall 13.*
Carcinoma ventric.	1	Cirkulär ventrikelresektion	1	—	—	2529.

*) = Bakre retrokolisk gastroenterostomi.
**) = Snitt genom serosa och muscularis i tvärriktning och suturering i motsatt riktning.

Sjukdom	Antal	Operation	Patienten utskriven: frisk eller förbättrad	Patienten utskriven: oförbättrad	Patienten utskriven: död	Anmärkningar
Carcinoma ventric.	4	Gastro-pyloro-resektion. G.-e.*). (Billroth II, modif. Krönlein-Miculicz)	4	—	—	1396. 2066. 2189. 2604.
Carcinoma ventric. inexstirpab.	1	Främre antekolisk gastroenterostomi	1	—	—	1537.
D:o	1	Främre retrokolisk gastroenterostomi	—	—	1	809, *dödsfall 94.*
D:o	3	Jejunostomi.....	2	—	1	780, *dödsfall 93.* 1080. 1664.
D:o	14	Provlaparotomi	—	13	1	150. 431. 548. 750. 1040. 1246. 1350, *dödsfall 95.* 1433. 1549. 1740. 1817. 2221. 2384. 2517.
Carcinom. ventr. inexstirp. perf.	1	»	—	—	1	113, *dödsfall 92.*
D:o	1	Gastrorafi. G.-e.*).....	—	—	1	1769, *dödsfall 96.*
Carcinoma ventric. inexstirpab. c. carcinose et c. ascit. ...	1	Laparocentes	—	—	1	2341, *dödsfall 98.*
Carcinoma ventric. inexstirpab. c. carcinose peritonei et c. peritonit.	1	Provlaparatomi. Cœcostomi...	—	—	1	2209, *dödsfall 97.*
Suspicio carcinom. ventric. ...	5	»	5	—	—	1726. 2383. 2433. 2440. 1013.
Angioma ventric.	1	Cirkulär-resektion	1	—	—	1242.
Polyp. ventric.	1	Gastrotomi. Excision	1	—	—	2117.
Hypertrophia musc. pylori ...	1	Gastro-pyloro-resektion.....	1	—	—	1272 (G.-e. gjord 1914).

*) = Bakre retrokolisk gastroenterostomi.

15. Jejunum, ileum och *colon:*						
Enterit. chron. acutisat. c. appendicit. secund.	1	Appendektomi. Sutur	—	—	1	9, ***dödsfall 58.***
Enterit. ac. c. peritonit.	1	Provlaparotomi	1	—	—	1762.
» » septica c. appendicit. ac. gangr. et peritonit. lib. diffus.	1	Appendektomi. Dränage	—	—	1	1153, ***dödsfall 59.***
Mesosigmoidit. chron. c. ileo	1	Cæcostomi	—	—	1	1386, ***dödsfall 64.***
Tbc. intest. ilei c. ileo	1	Enteroanastomos	1	—	—	2753.
Tbc. intest. c. abscess. foss. iliac. dx.	1	Tömning och dränage	—	—	1	1932, ***dödsfall 34.***
Tbc. cæci	1	Excision ur cækalvägg. Appendektomi	1	—	—	579.
Tbc. ileo-cæcal	1	Resektion av nedre delen av ileum, cækum och en del av colon transversum. Ileosigmoideostomi	1	—	—	2458.
D:o	1	Jodoformglycerin	1	—	—	37.
Typhus abdominal.	1	Appendektomi	1	—	—	2781. Trots diagnosen tyfoid ansågs op. indicerad på grund av symtom på appendicit. Den patologiska undersökningen visade en kroniskt förändrad appendix.
Volvulus cæci	1	Reposition. Appendektomi	—	—	1	983, ***dödsfall 62.***
Ileus strangulation.	6	Lösning av strangulation	6	—	—	76. 567. 1495. 1605. 1768. 2255.
D:o	2	Cæcostomi	1	—	1	1474, ***dödsfall 65.*** 1768.
Ileus obturation. e tumore	3	»	2	—	(1)†	456 (sedermera resektion av ***colontumör***). 1172. 1921 (se dödsfall 101).

†) Se not å sid. 57.

Sjukdom	Antal	Operation	Patienten utskriven: frisk eller förbättrad	oförbättrad	död	Anmärkningar
Ileus obturation. e tumore c. appendicit. secund.	1	Cæcostomi. Appendektomi. Dränage	—	—	1	2674, ***dödsfall 100.***
Ileus obturation.	1	Punktion av atonisk ventrikel. Mjölkning	1	—	—	1653 (massor ***krusbärskart*** orsakade ileus och mjölkades ned i grovtarmen från ventrikeln).
Ileus paralyt. e peritonit.	1	Enteropunktion. Mjölkning. Witzelfistel å cækum	—	—	(1)†	9 (se dödsfall 58).
D:o	3	Witzelfistel å tunntarm.....	—	—	(3)†	*2659* (se »Redogörelse för dödsorsakerna» för år 1915 n:r 64) 1153 (se dödsfall 59). 2058 (se dödsfall 79).
D:o	2	» » cækum	2	—	—	148 och 1767 (förut opererade för appendicit-peritonit).
Ileus paralyt. p. herniam crural. operat.	1	» » tunntarm.....	—	—	(1)†	772 (se dödsfall 68).
Ileus paralyt. p. ileum strangul. operat.	1	» » ventrikel	1	—	—	1768.
Ileus paralyt. p. volvul. cæci operat.	1	» » cækum	—	—	(1)†	983 (opererad för ***volvulus cæci;*** se dödsfall *62*).
Ileus paralyt. p. kystom. tort. ovarii operat.	1	Relaparotomi. Enterotomi mjölkning	—	—	(1)†	2107 (se dödsfall 85).
Ruptur. intestin. jejuni traum.	1	Tarmsutur	—	—	1	2764. ***Död 1917.***
» » ilei traum....	1	» Witzelfistel å caekum	1	—	—	183.
Vuln. ict. perf. intest. ilei.....	1	»	1	—	—	2136.

Carcinoma cæci inexstirp. ...	1	Ileo-transverso-stomi	1	—	—	126.
D:o ...	1	Provlaparotomi	—	—	1	437, *dödsfall 99.*
Carcinoma coli transvers.	1	Tarmresektion. Transverso-sigmoideostomi	1	—	—	456.
» » sigmoid. perf. c. peritonit.	1	Appendikostomi. Framläggning av flexura sigmoidea	—	—	1	1944, *dödsfall 102.*
Suspicio tumor. coli	2	Provlaparotomi	2	—	—	1990. 2262.
Fistula intestin. ilei p. ileum paralyt. operat.	1	Försök till slutning av fisteln	—	—	1	*1024, dödsfall 60.*
Fistula cæci p. appendicit. operat.	2	Excision och slutning av fisteln. Radikaloperation.....	2	—	—	305. 1767.
16. Appendix vermiformis:						
Appendicit. ac. vel subac. vel chron. et ac.	74	Appendektomi. Sutur	74	—	—	17. 18. 54. 99. 116. 119. 138. 167. 168. 222. 231. 282. 315. 333. 350. 367. 384. 401. 420. 470. 544. 596. 605. 741. 749. 845. 957. 958. 961. 1002. 1075. 1092. 1102. 1116. 1121. 1144. 1176. 1186. 1232. 1234. 1250. 1263. 1321. 1347. 1441. 1450. 1491. 1582. 1586. 1587. 1665. 1736. 1771. 1784. 1786. 1837. 1960. 1979. 2060. 2071. 2157. 2199. 2324. 2375. 2398. 2427. 2532. 2541. 2553. 2633. 2676. 2698. 2745. 2778.
Appendicit. ac. gangr.	70	» »	70	—	—	19. 56. 62. 127. 187. 192. 233. 293. 320. 346. 353. 474. 565. 590. 595. 701. 721. 760. 790. 838. 851. 894. 916. 980. 1045. 1105. 1137. 1196. 1268. 1274. 1372. 1379. 1391. 1411. 1454. 1496. 1511. 1546. 1638. 1669. 1696. 1746. 1782. 1801. 1864. 1925. 1953. 1975 (samtidigt jodoformglycerin i buken för *peritoneal-tbc.*) 1981. 2025. 2089. 2095. 2113. 2182. 2251. 2316. 2336. 2372. 2374. 2417. 2507. 2540. 2554. 2599. 2619. 2684. 2695. 2707. 2729. 2757.

† Se not å sid. 57.

Sjukdom	Antal fall	Operation	Patienten utskriven: frisk eller förbättrad	Patienten utskriven: oförbättrad	Patienten utskriven: död	Anmärkningar
Appendicit. ac. gangr.	6	Appendektomi. Dränage.....	6	—	—	788. 1208. 1353. 1983. 2519. 2521.
Appendicit ac. gangr. perf. ...	8	» »	8	—	—	*2718.* 198. 577. 1023. 1025. 1253. 1286. 2227.
D:o ...	2	» Sutur	2	—	—	1283. 2681.
Appendicit. ac. gangr. perf. c. abscess.	44	» Dränage.....	44	—	—	10. 64. 234. 319. 572. 621. 653. 676. 891. 913. 1035. 1086. 1097. 1216. 1249. 1301. 1407. 1428. 1480. 1550. 1583. 1678. 1681. 1698. 1844. 1890. 1938. 1973. 1988. 2001. 2008. 2193. 2197. 2198. 2260. 2509. 2665. 2758. 2783. Sedermera tömning av ***Douglas-abscess;*** 789. 856. 879. 914. 1937.
Appendicit. ac. gangr. perf. c. abscess. in omento	1	» Omentresektion. Sutur	1	—	—	1626 (samtidigt exstirpation av ***hydrosalpinx***).
Appendicit. ac. perf. c. abscess. foss. Douglas.	2	Kolpotomi. Dränage.....	2	—	—	10. 734.
Appendicit. ac. gangr. perf. c. peritonit. lib. fæculent. diff.	5	Appendektomi. Dränage.....	5	—	—	148 (sedermera cækalfistel för ***ileus***) 300. 892 (sedermera tömning av ***Douglas-abscess*** och en ***intraperitonealabscess*** i vänster sida). 1020. 1104 (sedermera cækalfistel för ***ileus*** och radikal operation av denna fistel).
D:o	1	Witzelfistel å cækum. Dränage	—	—	1	321, ***dödsfall 61.***

Abscess. intraperiton. ex appendicit.	8	Tömning och dränage	7	—	1	1476, ***dödsfall 63.*** 175. 421. 798. 1143. 1807 (senare tömning av ***Douglas-abscess***). 1839. 2539.
Abscess. foss. iliac. ex appendicit (?)	1	Tömning och dränage	1	—	—	493.
Appendicit. chron.	35	Appendektomi. Sutur	35	—	—	22. 172. 260. 274. 542. 573. 611. 848. 1014. 1015. 1019. 1083. 1115. 1181. 1217. 1231. 1322. 1336. 1440. 1446. 1493. 1555. 1597. 1623. 1724. 1750. 1822. 1986. 2005. 2142. 2345. 2356. 2410. 2431. 2449.
Vid laparotomier för andra åkommor	42	Okkasionell appendektomi	42	—	—	***2421. 2497.*** 37. 119. 276. 318. 368. 380. 388. 509. 652. 654. 691. 739. 743. 886. 1032. 1068. 1081. 1157. 1188. 1340. 1493. 1539. 1626. 1708. 1841. 1910. 1930. 1982. 2160. 2355. 2395. 2618. Genom bråcksäck vid bråckoperation: 448. 458. 663. 952. 2234. 2275. 2382. 2762.
Suspicio appendicit. ac.	3	Provlaparotomi. Appendektomi	2	—	1	1631. 1731. 1604, ***dödsfall 44.***
Tbc. appendic.	1	Appendektomi	1	—	—	2150 (samtidigt salpingektomi för ***kron. salpingit***).
» » et cæci	1	» Resektion av cækalvägg	1	—	—	811.
Carcinoma appendic. primar. juvenil.	2	Appendektomi. Sutur	2	—	—	398 och 1248 (båda hos 22-åriga kvinnor; opererade under symton på akut appendicit).
17. Bråck:						
Hernia inguinal. mob. (hos män)	79	Radikaloperation enl. Bassini	79	—	—	184. 210. 218. 261. 267. 404. 426. 427. 428, 448. 458. 504. 523. 545. 575. 659. 735. 792. 900. 952. 968. 1060. 1072. 1139. 1149. 1170. 1285. 1366. 1389. 1437. 1463. 1515. 1535. 1567. 1642. 1656. 1677. 1747. 1818. 1854. 1916. 1927. 1989. 2053. 2056. 2062. 2080. 2165. 2212. 2213. 2234. 2240. 2242. 2274. 2276. 2311. 2317. 2318. 2323. 2515. 2558. 2576. 2672. Dubbelsidigt: 219. 546. 663. 1159. 1717. 1984. 2711. 2762.

Sjukdom	Antal fall	Operation	Patienten utskriven: frisk eller förbättrad	Patienten utskriven: oförbättrad	Patienten utskriven: död	Anmärkningar
Hernia inguinal. mob. (hos män)	25	Radikaloperation enl. Schultén eller Schultén—Girard	25	—	—	30. 291. 329. 449. 462. 836. 1161. 1285. 1389. 1393. 1406. 1420. 1421. 1506. 1610. 1661. 1667. 1677. 1853. 1968. 2203. 2275. 2389. 2444. 2546.
» » » (hos kvinnor)	14	Radikaloperation.....	14	—	—	103. 974. 1112. 1368. 1471. 1574. 1918. 2072. 2310. 2464 (dubbelsidigt) 2537. 2548. 2552.
Hernia inguinal. recidiv. (hos män).....	2	» enl. Bassini...	2	—	—	1213 (dubbelsidigt)
D:o	1	» » Schultén.	1	—	—	184.
D:o	1	» med fri transplantation av fascia lata enl. Bassini—Kirchner	1	—	-	1621.
Hernia inguinal. incarc. (hos män).....	8	Herniotomi. Reposition. Radikaloperation enl. Bassini ...	8	—	—	20. 301. 1589. 1738. 1838. 2502. 2662. 2759.
D:o	7	D:o » Schultén..	7	—	—	121. 669. 1048. 1805. 1875. 2070. 2650.
D:o	1	Herniotomi. Reposition. Exstirpation av bråcksäck. Sutur	1	—	—	675 (82-åring; radikaloperation ej möjlig på grund av tunna vävnadslager)
D:o	1	Laporotomi. Lösning av inklämt oment. Appendektomi. Sutur	1	—	—	1779 (opererades under misstanke på *akut appendicit;* omentet befanns inklämt i ett högersidigt inguinalbråck.)

Hernia inguinal. incarc. (hos kvinna)	1	Herniotomi. Reposition. Radikaloperation	1	—	—	2450
Hernia crural.	21	Radikaloperation enl. Fabricius – v. Frey	20	—	1	66. 194. 255. 409. 413, *dödsfall 67.* 415. 450. 552. 1005. 1083. 1141. 1203. 1675. 1987. 2412. Dubbelsidigt: 930. 1492. 1695.
Hernia crural. incarc.	13	Herniotomi. Reposition. Radikaloperation enl. Fabricius – v. Frey	13	—	—	71. 137. 560. 1057. 1126. 1266. 1575. 1615. 1730. 1846. 2015. 2339. 2683.
» » » c. gangræna partial. ilei	1	Herniotomi. Reposition efter täckning med fritt transplantat från bråcksäck. Radikaloperation enl. Fabricius – v. Frey	1	—	—	2291.
D:o	2	Herniotomi. Reposition efter invikning av gangränös inklämningsfåra. Radikaloperation enl. Fabricius – v. Frey	1	—	1	2033, *dödsfall 69.* 2647.
Hernia crural. incarc. c. gangræna ilei	5	Herniotomi. Resektion och reposition av tunntarm. Radikaloperation enl. Fabricius – v. Frey	3	—	2	4, *dödsfall 66.* 178. 351. 772. *dödsfall 68.* 2287.
Hernia umbilical. incarc.	2	Herniotomi. Radikaloperation	2	—	—	989. 1674.
» lineæ albæ	1	Radikaloperation	1	—	—	2651.
» » » incarc.	1	Herniotomi. Radikaloperation	1	—	—	2.
Hernia ventral. in cicatrice	6	Radikaloperation	6	—	—	575. 1340. 1560. 1650. 2067. 2487.

Sjukdom	Antal fall	Operation	Patienten utskriven: frisk. eller förbättrad	Patienten utskriven: oförbättrad	Patienten utskriven: död	Anmärkningar
Hernia ventral. in cicatrice c. adhæsion intraperiton.	1	Lösning av adherenser. Matolja. Radikaloperation	1	—	—	2559.
Hernia ventral. in cicatrice incarc.	1	Herniotomi. Radikaloperation	1	—	—	147.
18. Rektum och anus:						
Prolaps. recti	1	Perkutan inläggning av metalltrådsring enl. Thiersch...	1	—	—	2475.
Rektalbesvär till följd av i barndomen inlagd Thiersch's metalltrådsring.....	1	Extraktion	1	—	—	2082.
Cicatrix reg. anal. p. fistulam	1	Dilatation forcée. Excision ...	1	—	—	712.
Fissura et contractura ani.....	3	» »	3	—	—	21. 1342. 2568.
Abscess. ad anum.....	19	Incision. Dränage.....	19	—	—	93. 129. 205. 269. 440. 1110. 1307. 1577. 1683. 1887. 1894. 2118. 2134. 2200. 2267. 2408. 2602. 2616. 2642.
D:o	8	Dilatation forcée. Klyvning in i rektum	8	—	—	708. 1526. 1700. 2146. 2249. 2179. 2743. 2752.
Fistula ani	3	D:o	3	—	—	1608. 2482. 2635.
Tumor. hæmorrhoid.	48	Dilatation forcée. Exstirpation	48	—	—	40. 55. 142. 143. 216. 284. 325. 335. 391. 416. 438. 510. 597. 622. 623. 791. 796. 866. 876. 994. 1001. 1006. 1192. 1264. 1276. 1404. 1504. 1633. 1676, *Med.* 1713. 1722. 1773. 1774. 1829. 1841. 1845. 1900. 1941. 2005. 2010. 2187. 2234. 2236. 2266. 2358. 2577. 2595. 2653.

Polyp. recti	1	Dilatation forcée. Exstirpation.	1	—	—	2122.
» carcinom. recti	1	D:o	1	—	—	1600 (sedermera radikalopererad).
Carcinoma recti	1	Perineo-dorsal exstirpation av nedre delen	—	—	1	806, ***dödsfall 104.***
» » inexstirpab.	9	Sigmoideostomi	8	—	1	74, 613. 1532. 1670. 1709. 1812. 1921, ***dödsfall 101.*** 1966. 2120.
Carcinoma recti perf. c. peritonit. fæculent. diff.	1	Laparotomi. Spolning	—	—	1	84, ***dödsfall 103.***
19. Bukväggen och *peritoneum:*						
Varices pariet. anter. abdomin.	2	Exstirpation	2	—	—	703. 1452.
Abscess. pariet. anter. abdom. p. appendicit. operat.	2	Incision. Dränage	2	—	—	2659. 2777. (Båda opererade för över år tillbaka).
Sarcoma pariet. abdom.	3	Exstirpation	3	—	—	368. 1032. 2296.
Carcinoma cutis pariet. abdom. c. metastas. inguin.	1	Exstirpation. Utrymning i båda inguina	1	—	—	2411.
Abscess. intraperitonal. (ex. ?)	2	Tömning. Dränage	2	—	—	925. 2101.
Abscess. subphrenic. p. ruptur. hepatis	1	Revbensresektion. Dränage	1	—	—	1629.
Abscess. intraperitoneal. p. appendicit. operat.	1	Tömning. Dränage	1	—	—	892.
Abscess. foss. Douglas. p. ulcer. pylori perf. operat.	1	Dilatation forcée Proktotomi Dränage	1	—	—	854.
Abscess. foss. Douglas. p. appendicit. operat.	4	D:o	4	—	—	789. 855. 914. 1807.

Sjukdom	Antal fall	Operation	Patienten utskriven: frisk eller förbättrad	Patienten utskriven: oförbättrad	Patienten utskriven: död	Anmärkningar
Abscess. foss. Douglas. p. appendicit. operat.	3	Bakre kolpotomi. Dränage	3	—	—	879. 892. 1937.
Tbc. peritonei	7	Laparotomi. Jodoformglycerin. Sutur	7	—	—	*2673.* 864. 1085. 1122. 1975 (i samband med ***appendicit***-operation) 2385. 2395.
D:o	1	Laparatomi. Sutur	1	—	—	1413.
Adhæsiones intraperitoneal.	7	Adherenslösning	7	—	—	262. 732. 751. 904. 1862. 1902. 2426.
D:o	4	» Matolja	4	—	—	551. 2091. 2477. 2718.
Suspicio læsion. intraabdominal.	2	Provlaparotomi	2	—	—	2239. 2339.
Carcinosis peritonei	1	D:o	—	1	—	2114.
» » c. ileo p. carcinom. ovarii operat.	1	Sigmoideostomi	1	—	—	764.
Tumor. retroperitoneal. inexstirpab.	2	Provlaparotomi	—	2	—	599. 832
Suspicio tumor. abdomin.	1	D:o	1	—	—	743.
20. Njurar och ureterer:						
Abscessus perirenal.	1	Incision. Dränage	1	—	—	2594.
Hydronephrosis	2	Nefrektomi	2	—	—	61. 1063.
Tbc. renis	16	Nefrektomi	13	—	3	220. 491. 618. 862. 1189, ***död 1917.*** 1230. 1295, ***dödsfall 38.*** 1300. 1318. 1439. 1645. 1693, ***dödsfall 39.*** 1820. 1867. 1975. 2128.

D:o	2	Nefrektomi efter explorativ incision över andra njuren	2	—	—	1800. 2286.
Tbc. renis amb.	1	Explorativ incision över båda njurarne	—	1	—	855.
Fistulæ tbc. p. nefrektomiam.	1	Revision	1	—	—	1439.
D:o	1	Retroperitoneal exstirpation av ureter	—	—	(1)†	1189, (död 1917).
Nephrolithiasis	3	Nefrolithotomi	3	—	—	929. 1398. 2185.
Nephro-pyelo-lithiasis	1	Nefro-pyelo-lithotomi	1	—	—	1956.
Pyelolithiasis	3	Pyelo-lithotomi	3	—	—	*2692*. 1011. 1447.
Pyelo-uretero-lithiasis	1	Pyelo-uretero-lithotomi	1	—	—	2013.
Ureterolithiasis	1	Uretero-lithotomi	1	—	—	949.
D:o	1	Sectio alta. Uppklippning av uretermynning	1	—	—	2636.
Hypernephroma ren.	2	Nefrektomi	2	—	—	1785. 1819.
Ren. cystic. bilat.	1	Provlaparotomi	—	1	—	1341.
Cysta solitar. ren.	1	Nefrektomi	1	—	—	2646.
Haemorrhag. ren. (caus?)	1	Explorativ friläggning. Dekapsulation	1	—	—	2489.
21. Urinblåsan:						
Diverticulum vesicae?	1	Kolpotomi. Provexcision	1	—	—	1145.
Papilloma recidiv. vesicae	1	Sectio alta. Partiell exstirpation. Radium	1	—	—	1093.
Carcinoma vesicae inexstirpabil.	1	Explorativ sectio alta	—	1	—	1091.

†) Se not å sid. 57.

Sjukdom	Antal fall	Operation	Patienten utskriven: frisk eller förbättrad	oförbättrad	död	Anmärkningar
Abscess. foss. Douglas. p. appendicit. operat.	3	Bakre kolpotomi. Dränage	3	—	—	879. 892. 1937.
Tbc. peritonei	7	Laparotomi. Jodoformglycerin. Sutur	7	—	—	*2673.* 864. 1085. 1122. 1975 (i samband med ***appendicit***-operation) 2385. 2395.
D:o	1	Laparatomi. Sutur	1	—	—	1413.
Adhæsiones intraperitoneal.	7	Adherenslösning	7	—	—	262. 732. 751. 904. 1862. 1902. 2426.
D:o	4	» Matolja	4	—	—	551. 2091. 2477. 2718.
Suspicio læsion. intraabdominal.	2	Provlaparotomi	2	—	—	2239. 2339.
Carcinosis peritonei	1	D:o	—	1	—	2114.
» » c. ileo p. carcinom. ovarii operat.	1	Sigmoideostomi	1	—	—	764.
Tumor. retroperitoneal. inexstirpab.	2	Provlaparotomi	—	2	—	599. 832
Suspicio tumor. abdomin.	1	D:o	1	—	—	743.
20. Njurar och ureterer:						
Abscessus perirenal.	1	Incision. Dränage	1	—	—	2594.
Hydronephrosis	2	Nefrektomi	2	—	—	61. 1063.
Tbc. renis	16	Nefrektomi	13	—	3	220. 491. 618. 862. 1189, ***död 1917.*** 1230. 1295, ***dödsfall 38.*** 1300. 1318. 1439. 1645. 1693, ***dödsfall 39.*** 1820. 1867. 1975. 2128.

D:o	2	Nefrektomi efter explorativ incision över andra njuren	2	—	—	1800. 2286.
Tbc. renis amb.	1	Explorativ incision över båda njurarne	—	1	—	855.
Fistulæ tbc. p. nefrektomiam.	1	Revision	1	—	—	1439.
D:o	1	Retroperitoneal exstirpation av ureter	—	—	(1)†	1189, (död 1917).
Nephrolithiasis	3	Nefrolithotomi	3	—	—	929. 1398. 2185.
Nephro-pyelo-lithiasis	1	Nefro-pyelo-lithotomi	1	—	—	1956.
Pyelolithiasis	3	Pyelo-lithotomi	3	—	—	*2692*. 1011. 1447.
Pyelo-uretero-lithiasis	1	Pyelo-uretero-lithotomi	1	—	—	2013.
Ureterolithiasis	1	Uretero-lithotomi	1	—	—	949.
D:o	1	Sectio alta. Uppklippning av uretermynning	1	—	—	2636.
Hypernephroma ren.	2	Nefrektomi	2	—	—	1785. 1819.
Ren. cystic. bilat.	1	Provlaparotomi	—	1	—	1341.
Cysta solitar. ren.	1	Nefrektomi	1	—	—	2646.
Haemorrhag. ren. (caus?)	1	Explorativ friläggning. Dekapsulation	1	—	—	2489.
21. Urinblåsan:						
Diverticulum vesicae?	1	Kolpotomi. Provexcision	1	—	—	1145.
Papilloma recidiv. vesicae	1	Sectio alta. Partiell exstirpation. Radium	1	—	—	1093.
Carcinoma vesicae inexstirpabil.	1	Explorativ sectio alta	—	1	—	1091.

†) Se not å sid. 57.

Sjukdom	Antal fall	Operation	Patienten utskriven: frisk eller förbättrad	oförbättrad	död	Anmärkningar
22. Prostata:						
Abscess. prostatae	1	Dilatation forcée. Incision och dränage från rektum	1	—	—	1951.
Hypertrophia prostatae	9	Transvesikal prostatektomi	8	—	1	190. 445. 1133. 1288. 1442. 1512, *dödsfall* 77. 2173. 2709. 2767.
D:o	2	Epicystostomi	2	—	—	1387. 2063.
Hypertrophia prostatæ c. retention. urin. total.	1	Blåspunktion. Blåsdränage med ureterkateter	1	—	—	2709 (senare *prostatektomi.*)
Insufficientia epicystostomiae	1	Revision	1	—	—	2074.
Carcinoma prostatae	1	Transvesikal prostatektomi	1	—	—	580.
» » inexstirpab.	3	Epicystostomi	—	3	—	106. 1351. 1790.
23. Urinröret och *penis:*						
Phimosis	1	Cirkumcision	1	—	—	1269.
D:o	1	Dorsalsnitt	1	—	—	1059.
Paraphimosis	1	» Reposition	1	—	—	2694.
Strictura urethrae	3	Perineal uretrotomi. Sectio alta med retrograd sondering. Excision av striktur	3	—	—	295. 1270. 2142.
Abscess. perineo-paraurethral.	4	Incision Dränage	3	—	(1)†	279. 812. 1512 (se dödsfall 77). 2273.

Fistula perinei urethral.	1	Uretrorafi.	—	—	—	1933, *kvarligger.*
Ruptur. urethrae traumat. ...	1	Perinealsnitt. Suturer. Cateter å demeure.....	1	—	—	1195.
D:o ...	1	Perinealsnitt. Sectio alta med retrograd sondering. Sutur	1	—	—	1687.
Papilloma penis	1	Amputation. Utrymning av körtlar i ena inguen.....	—	—	—	254.
Carcinoma penis c. metastas inguin.	1	Amputation. Utrymning i inguina	1	—	—	1891.
D:o	1	Amputation av penis.....	1	—	—	*2520* (radikaloperation otänkbar).
24. Testikel, bitestikel, sädessträng, sädesblåsor, skrotum:						
Retentio testis	2	Orchidopexi. Bassinisuturer...	2	—	—	348. 1061.
D:o	1	Ablatio testis	1	—	—	1965.
Elephantiasis testis et funic. spermat.	1	D:o	1	—	—	2369.
Abscess. scroti	3	Incision	3	—	—	270. 1067. 2424.
Epididymit. chron.	2	Epididymektomi	2	—	—	666. 1644.
D:o	1	Ablatio testis. Bassinisuturer	1	—	—	1308.
Epididymit. purul.	3	Incision	2	—	(1)†	847. 1512 (se dödsfall 77). 2173.
Epididymit. tbc.	5	Epididymektomi. Resektion av vas	5	—	—	618. 1289. 1519. 1624. 2439.
D:o	7	Ablatio testis	7	—	—	117. 176. 704. 1609. 2174. 2367. 2700.

†) Se not å sid. 57.

Sjukdom	Antal fall	Operation	Patienten utskriven: frisk eller förbättrad	Patienten utskriven: oförbättrad	Patienten utskriven: död	Anmärkningar
Varicocele	6	Exstirpation av vener	6	—	—	448. 836. 1437. 1694. 2124. 2462.
Hydrocele testis	12	Radikal-operation	12	—	—	304. 403. 830. 859. 1365. 1557. 1641. 1666. 1796 (dubbelsidigt). 1745. 1896.
D:o	1	Punktion	1	—	—	95.
Spermatocele	1	D:o	1	—	—	1622.
D:o	1	Exstirpation	1	—	—	2365.
Carcinoma testis	1	Ablatio testis	1	—	—	991.
25. Kvinnliga genitalorganen:						
Amenorrhoea	1	Skrapning	1	—	—	719.
Cystocele vaginal.	4	Främre kolporafi	4	—	—	130. 528. 2205. 2566.
D:o	6	» Kolpoperineorafi	6	—	—	264. 465. 626. 718. 842. 2516.
Cystocele vaginal. et hypertrophia cervicis	1	D:o	1	—	—	2218.
Proctocele vaginal.	2	Kolpoperineorafi	2	—	—	1492. 1029.
Ruptur. inveterat. perineal.	1	Perineorafi	1	—	—	284.
Haematom. traumat. labii minor.	1	Incision	1	—	—	508.
Bartholinit. supp.	7	D:o	7	—	—	238. 287. 486. 591. 896. 1919. 2360.
Salpingo-oophorit. ac. vel subac. vel. chron.	6	Ensidig salpingektomi eller salpingo-ooforektomi. Sutur	6	—	—	318. 1322 (i samband méd operation för *appendicit*). 1503. 1626. 1679. 1910.

Salpingo-oophorit. ac. vel subac. bilat.	4	Dubbelsid. salpingektomi eller salpingo-ooforektomi. Sutur	4	—	—	*2632.* 1081. 1539. 2039.
D:o	6	D:o Dränage	6	—	—	208. 236. 337. 714. 2589. 2656.
D:o	3	Ensidig salpingektomi eller salpingo-ooforektomi. Partiell salpingektomi och tubostomi å andra sidan. Sutur	3	—	—	*2421. 2493.* 1982.
Salpingo-oophorit. chr. et ac. bilat.	1	Total exstirpation av uterus, båda tuborna och ena ovariet Dränage	1	—	—	1068.
Abscess. foss. Douglas. e salpingit.	1	Laparotomi. Dränage	—	—	1	2058, ***dödsfall*** *79.*
D:o	6	Bakre kolpotomi. Dränage	5	—	1	714. 1409 (salpingit?). 1547. 2259, ***dödsfall*** *36.* 2413 (salpingit?) 2735.
Salpingo-oophorit. tbc.	3	Ensidig salpingo-ooforektomi. Sutur	2	—	1	506. 1177, ***dödsfall*** *35.* 2477.
D:o bilat.	2	Dubbelsidig salpingektomi. Ensidig ooforektomi. Dränage	2	—	—	1082. 1618.
Oophorit. chr.	3	Ooforektomi	3	—	—	361 (i samband med operation för ***myometrit*** 1607. 1750 (i samband med operation för ***appendicit***.)
Endometrit. vel metropathia hæmorrhag.	36	Skrapning, med eller utan föregående dilatation av cervix med Hegar	36	—	—	51. 296. 318. 341. 501. 522. 529. 714. 746, 793. 846. 959. 1004. 1026. 1068. 1074. 1541. 1497. 1581. 1686. 2000. 2005 2039. 2088 (se följande). 2108. 2122. 2180. 2186. 2219. 2225. 2392. 2443. 2524. 2596. 2730, Med. 1108.

Sjukdom	Antal fall	Operation	Patienten utskriven: frisk eller förbättrad	oförbättrad	död	Anmärkningar
Perforatio uteri instrumental.	1	Laparotomi. Uterorafi	1	—	—	2088 (abrasio gjord för *endometrit*).
Myometrit. chron.	1	» Supravaginal uterusamputation	1	—	—	361.
Graviditas tubar.	1	Salpingektomi	1	—	—	2618.
» » rupt. c. hæmorrhag. intraperitoneal. lib.	6	»	6	—	—	875. 1157. 1851. 1994. 2343. 2712.
Graviditas tubar. abort. c. hæmorrhag. intraperitoneal. lib.	5	»	5	—	—	652. 1326. 1521. 1787. 2160.
Graviditas tubar. abort. c. hæmatocele intraperitoneal.....	1	Salpingo-ooforektomi.....	1	—	—	795.
Suspicio ruptur. graviditat. tubar.	1	Provlaparotomi	1	—	—	276 (appendix exstirperades).
Abortus	4	Instrumental utrymning.....	4	—	—	315. 581. 1961. 2096.
Salpingit. et peritonit. purul. septic. p. abortum	1	Laparotomi. Ensidig salpingo-ooforektomi. Dränage	—	—	1	2228, *dödsfall 22.*
Endometrit. p. partum	1	Skrapning	1	—	—	533.
Angioma urethræ	1	Exstirpation.....	1	—	—	139.
Papilloma vaginæ	1	D:o	1	—	—	388.
Myoma uteri	10	Provskrapning.....	10	—	—	25. 249. 306. 325. 561. 945. 1402. 1443. 2479. 1193, Med.

Myoma uteri	9	Laparotomi. Supravaginal uterusamputation	9	—	—	364. 380. 844. 886. 906. 1402. 1518. 1768 (senare opererad för ileus). 2355.
Polyp. cervic. uteri	7	Exstirpation. Skrapning	7	—	—	687. 718. 1346. 1777. 2420. 2520. 2631.
Carcinoma cervic. uteri	6	Provskrapning	6	—	—	Till Radium-behandling: 446. 642. 878. 1142. Sedermera radikalopererade: 197. 573.
D:o	2	Total uterusexstirpation	2	—	—	197. 573.
D:o	1	Utskrapning. Radium	1	—	—	393.
Mola hydatid.	1	Utrymning	1	—	—	519.
Chorionepithelioma uteri	1	Provskrapning	1	—	—	1763 (senare radikalopererad).
D:o	1	Total uterusexstirpation	1	—	—	1763.
Hypertrophia cervic.	2	Amputation av cervix	2	—	—	1029. 2218.
Cysta lig. teret. uteri	1	Exstirpation	1	—	—	1858.
» corp. lutei rupt. c. hæmorrhag. intraperitoneal. lib.	1	Laparotomi. Salpingo-ooforektomi	1	—	—	396.
Kystoma ovarii	10	Exstirpation	10	—	—	166. 204. 388. 509. 1188. 1144. 1446. 1501. 2652. 2715.
» » tort.	7	D:o	6	—	1	381. 654. 739. 1500. 1708. 2107, *dödsfall 85.* 2715.
» » myxomatod. c. myxomat. peritonei	1	D:o	1	—	—	
Fibromyoma ovarii	1	D:o	1	—	—	119.
Kystoma ovarii carcinomatos.	1	D:o	1	—	—	209.
Carcinoma ovarii	1	D:o	1	—	—	1528.
Kystoma parovarial.	1	D:o	1	—	—	1789.
» » tort.	1	D:o	1	—	—	2052.

Sjukdom	Antal fall	Operation	Patienten utskriven: frisk eller förbättrad	Patienten utskriven: oförbättrad	Patienten utskriven: död	Anmärkningar
26. Pelvis:						
Osteit. oss. pubis c. abscess.	1	Incision. Dränage	1	—	—	1687.
Tbc. art. ileo-sacral.	2	Incisioner. Utskrapning. Jodoformglycerin	2	—	—	*2109*. 951.
Fistula reg. sacral. p. decubit.	1	Excision. Sutur	1	—	—	*2153*.
Kystoma dermoid. pelv. minor.	1	Exstirpation	1	—	—	209 (i samband med exstirpation av *cancer ovarii*).
Cysta sacral.	4	»	4	—	—	710. 820. 2127. 2176.
» » infect.	5	Incision	5	—	—	330. 392. 710. 1325. 1613.
Fistula coccygeal.	4	Exstirpation	4	—	—	607. 733. 2123. 2748.
27. Extremiteterna:						
Dislocatio digit.	1	Exartikulation	1	—	—	100.
Digit. malleus	3	D:o	3	—	—	225. 2214. 2685.
Hallux valgus	4	Kilexcision å caput. oss. metatars.	4	—	—	69. 387. 867. 2119.
Anchylos. genu	1	Knäledsresektion	1	—	—	2027.
Paralys. total. brachii	1	Aperiostal överarmsamputation	1	—	—	245.
Contracturæ et cicatric. man. p. combustion.	1	» underarmsamputation	1	—	—	1101.

Osteomyelit. ac. vel chron. ...	7	Uppmäjsling. Utskrapning. Tamponad	4	—	2	91. 140. 280. 1473, ***dödsfall 80.*** 1691, ***dödsfall 81.*** 1972, ***kvarligger.*** 2578.
» ac. c. abscess. ...	3	Incision. Dränage.....	2	—	(1)†	640. 1654. 1691 (se dödsfall 81).
» chron. c. sequestre	2	Sekvestrotomi.....	2	—	—	280. 2578.
Osteit. patell. c. sequestre p. fract. complic.	1	D:o	1	—	—	35.
Osteomyelit. femor. p. laceration. c. septichæm. grav. ...	1	Aperiostal lårbensamputation..	1	—	—	2435, ***kvarligger.***
Osteo-arthrit. man. p. laceration.	1	Aperiostal underarmsamputation	1	—	—	2478.
Osteo-arthrit. ped. p. laceration.	1	Exartikulation i Choparts led	1	—	—	1109.
Osteit. dig.	8	» eller amputation	8	—	—	*2724.* 365. 405. 484. 771. 1127. 1788. 2194.
» p. fract. operat.	1	Sekvestrotomi.....	1	—	—	2541.
» p. fract. complicat. ...	2	Incision. Utskrapning	2	—	—	997. 1647.
» oss. carp. p. tendovaginit.	1	Utrymning av karpalben	1	—	—	2162.
» fibrosa	1	Uppmäjsling. Utskrapning. Sutur	1	—	—	1179.
Arthrit. deform. gen.	1	Artrotomi. Exstirpation av exkrescenser	1	—	—	326.
Mus articularis	2	Artrotomi. Extraktion	2	—	—	1797. 2467.
Gonit. purulenta.....	5	» Dränage	2	—	1(2)†	35. 1691 (2 ggr se dödsfall 81). 2364, ***dödsfall 19.*** 2597.
» gonorrhoica	1	Artropunktion.....	1	—	—	2690.
» exsud.	7	Artropunktion. Spolning.. ...	7	—	—	339. 401. 668. 692. 711. 922. 2041.
Tendovaginit. ac. supp. man.	6	Incision. Klyvning av volara ligamentet	5	—	1	105. 1260, ***dödsfall 20.*** 2087. 1450. 2162 (sedermera operer. för ***osteit***). 2726.

† Se not å sid. 57.

Sjukdom	Antal fall	Operation	Patienten utskriven: frisk eller förbättrad	Patienten utskriven: oförbättrad	Patienten utskriven: död	Anmärkningar
Tendovaginit. ac. supp. man.	11	Incision. Tamponad	10	—	1	118. 610. 822. 1197. 1260, ***dödsfall 20.*** 1566. 1707. 1788. 2592. 2713. 2738.
Bursit. ac. purul.	16	» Dränage	16	—	—	69. 146. 152. 186. 505. 555. 566. 759. 785. 807. 971. 1221. 1572. 1913. 2164. 2379.
Hygroma bursæ	10	Exstirpation	10	—	—	600. 731 och 933 (dubbelsidigt). 850. 1358. 2238. 2284. 2679.
Hidroadenit. axillæ	3	» av axillarhud.	3	—	—	779. 1043. 1373.
D:o	1	Incisioner	1	—	—	1842.
Lymphadenit. chr. inguin.	4	Exstirpation	4	—	—	1140. 1487. 1760. 2007.
Clavus	4	D:o	4	—	—	47. 1408. 2350. 2454.
» infect.	1	Incision	1	—	—	964.
D:o	1	Exartikulation av tå	1	—	—	2350.
Unguis incarnat.	3	Königs radikaloperation	3	—	—	15. 2166 695.
Tbc. ossium vel articulorum	14	Jodoform-glycerin (upprepad flera gånger)	14	—	—	*2083. 2697.* 122. 277. 366. 825. 947. 1128. 1298. 1809. 2037. 2328. 2342. 2609.
D:o	8	Utskrapning. Jodsprit eller jodoform. Sutur	8	—	—	*2504.* 1931 (2 ggr). 2250. 2252. 1563. 2585. 1627.
D:o	3	Resektion av knäled	3	—	—	684. 2021. 2396.
D:o	2	Överarmsamputation	2	—	—	488. 2011.
D:o	1	Underarmsamputation	1	—	—	853.
Hydrops tbc. gen.	2	Artropunktion	2	—	—	1128. 2250.

Tendovaginit. tbc. man.	2	Exstirpation	2	—	—	1464. 2402.
Bursit. tbc.	3	D:o	3	—	—	615. 1029. 1134.
Lymphomata tbc. axill. vel inguin.	6	D:o	6	—	—	*2504*. 549. 824. 865. 1361. 1924.
Lymphomata tbc. axill. vel inguin. supp.	3	Incision. Utskrapning	3	—	—	*2449*. 813. 1224.
Erysipelas phlegmonos. absced.	7	Incisioner	5	—	2	229, ***dödsfall*** *16*. 283, ***dödsfall*** *17*. 376. 1256. 2379. 2505. 2639.
Varices	76	Underbindning och exstirpation enl. Madelung-Trendelenburg	75	—	1	12. 144. 271. 303. 331, ***dödsfall*** *46*. 355. 358. 480. 498. 518. 564. 602. 881. 1055. 1108. 1290. 1485. 1490. 1567. 1703. 1915. 2035. 2294. 2472. 2575. 2749. Dubbelsidigt: 77. 96. 217. 266. 347. 356. 480. 695. 960. 1214. 1278. 1558. 1660. 1676. 1721. 1803. 2163. 2233. 2293. 2297. 2361. 2461. 2504. 2556. 2557.
Varix rupta	2	Perkutan omstickning	2	—	—	742. 745.
Thrombophlebit. suppur.	2	Incision	2	—	—	1410. 1514.
Gangræna senil. ped.	2	Aperiostal underbensamputation	2	—	—	188. 1616 (sedermera lårbensamputation).
» » »	1	Aperiostal lårbensamputation	2	—	—	1193. 2195.
» » anticrur. progred.	1	D:o	1	—	—	1616.
Gangræna diabet. ped.	1	D:o	1	—	—	1619.
» man. p. laceration. art. radial. et ulnar.	1	Aperiostal underarmsamputation	1	—	—	434 (***kärlsuturförsök*** förut gjort).
Gangræna anticrur. p. laceration.	1	Underbensamputation	1	—	—	2719.

Sjukdom	Antal	Operation	Patienten utskriven: frisk eller förbättrad	Patienten utskriven: oförbättrad	Patienten utskriven: död	Anmärkningar
Gangræna anticrur. p. laceration.	1	Amputation enl. Gritti	1	—	—	2719.
Laceratio brachii	1	Aperiostal överarmsamputation	1	—	—	671.
» man.	1	» underarmsamputation	1	—	—	1551.
» »	1	Amputation å metakarpalben och å ett finger	1	—	—	1414.
» anticrur.	1	Aperiostal underbensamputation	—	—	—	2435, *kvarligger.*
» dig.	5	Amputation eller exartikulation	5	—	—	1034. 1220. 1757. 1840. 2043.
Fract. supracond. humeri	2	Reposition och gips i narkos	2	—	—	125 (sedermera blodig reposition). 953.
D:o	1	Osteosyntes och cerclage med metalltråd	1	—	—	1251.
D:o	1	Elfenbenstapp	1	—	—	1640 (samtidigt neurorafi å radialis).
D:o comminut.	1	Extraktion av benbitar. Blodig reposition	1	—	—	2004.
» capit. radii	1	Exstirpation av capitulum	1	—	—	1543.
» radii	1	Osteosyntes med silke	1	—	—	1596.
» ulnæ	1	» » metalltråd	1	—	—	241.
» radii et ulnæ complic.	1	Reposition och sutur	1	—	—	2478 (amputation för *osteit* sedermera nödvändig).

Fract. coll. femor.	4	Ingipsning i narkos enl. Löfberg	4	—	—	840. 1003. 1018. 1339.
» femor.	1	Reposition i narkos sträck.	1	—	—	1553.
» »	1	Elfenbenstapp och cerclage med metalltråd	—	—	—	2300, *kvarligger.*
» »	1	Osteosyntes med metalltråd	1	—	—	1792.
Refract. patell.	1	D:o	1	—	—	2630.
Fract. patell.	3	Osteosyntes med silke	3	—	—	53. 2254. 2363.
» anticrur.	13	Reposition och gips i narkos	13	—	—	469. 869 (2 ggr). 1309. 1399 (2 ggr). 1710. 2158 och 2247 (blodig reposition sedermera nödvändiga). 2280. 2352. 2622. 2624.
D:o	1	Ingipsning i narkos enl. Hackenbruch	1	—	—	2258.
D:o	2	Osteosyntes eller cerclage med metalltråd å fibula	2	—	—	1499. 2158.
D:o	1	Cerclage med metalltråd å tibia	1	—	—	2247.
D:o	1	Osteosyntes med metalltråd å tibia och fibula	—	—	—	2451, *kvarligger.*
D:o	1	Extraktion av lösa bitar. Osteosyntes å tibia med metallkrampor	1	—	—	2585.
Fract. tali	1	Exstirpation av talus	1	—	—	2287.
» oss. metatars.	1	Osteosyntes med metalltråd.	1	—	—	265.
Pseudarthros. claviculæ	1	D:o	1	—	—	245.
Luxatio clavic. acromial.	1	D:o	1	—	—	475.
» humeri	2	Reposition i narkos	2	—	—	693. 1475.

Sjukdom	Antal	Operation	Patienten utskriven: frisk eller förbättrad	oförbättrad	död	Anmärkningar
Luxatio humeri	1	Misslyckat repositionsförsök	—	1	—	1200 (78-årig man; luxationen var kombinerad med *avlösning* av ett stort stycke av tuberculum majus; på grund av åldern avstods från vidare försök).
» »	1	Blodig reposition	1	—	—	2416.
» et fractur. colli humeri	1	» » efter extraktion av humerushuvudet	1	—	—	1942.
» cubit.	1	Reposition i narkos	1	—	—	1425.
» femor.	3	D:o	3	—	—	1324. 1711. 2666.
» gen.	1	Blodig reposition	1	—	—	199.
» complic. art. talo-crur.	1	Reposition. Sutur	1	—	—	1899.
Læsio traumat. menisc. genu	1	Exstirpation av menisk	1	—	—	451.
Hæmartros. genu traumat.	6	Artropunktion. Spolning	6	—	—	372. 461. 471. 927. 1292. 1588.
Synnovit. traumat.	5	D:o	5	—	—	1482. 1648. 1689. 1911. 1914.
Hæmatom. traumat.	2	Incision. Tömning	2	—	—	562. 1766.
Vuln. lacerat. anticrur.	1	Muskel- och hudsuturer	1	—	—	2719 (senare amputation).
Laceratio antibrach.	1	Kärlsutur enl. Carrel-Stich å ulnaris och radialis. Cerclage med metalltråd å radius. Sensuturer	1	—	—	434 (amputation senare).

Neuroschisis nerv. radial. et. fractura humeri	1	Resektion å humerus. Reposition och fixation av brottändarne med elfenbenstapp. Nervsutur. Tubulisation med fritt transplantat från ven...	1	—	—	1640 (till följd av defekt i nerven måste resektion å humerus göras).
Vuln. incis. antibrach. amb.	2	Nervsutur å båda mediani. Sensuturer	2	—	—	815 (å båda sidor).
Vuln. infect. crur. c. tetano	1	Excision av sår. Tetanusantitoxintamponad	—	—	1	1239. *dödsfall 28.*
Tenoschisis	4	Sensuturer	4	—	—	1401. 1657. 1710. 2283.
Misslyckad sensutur	1	Plastik å sena	1	—	—	1625.
Senfixation efter sensutur	1	Lösning och inbäddning av senorna i fettväv	—	1	—	2305.
Fistula p. tenoraphiam	1	Revision. Extraktion av silkestrådar	1	—	—	1212.
Corp. alien. antibrachii	1	Extraktion av hagel	1	—	—	1381.
» » p. fract. operat.	2	» » fixationsmaterial	2	—	—	*2541.* 314.
Chondrofibroma halluc.	1	Exartikulation	1	—	—	165.
Exostos. cartilag.	3	Avmäjsling	3	—	—	970. 1571. 2105.
Osteoma subungual. halluc.	1	» Königs radikaloperation	1	—	—	2544.
Sarcoma lymphogland. axillæ	1	Provexstirpation och utrymning i axill	1	—	—	162.
Carcinoma » »	1	Exstirpation	1	—	—	689.
» aden. hider. axill.	1	D:o	1	—	—	889.

Sjukdom	Antal fall	Operation	Patienten utskriven: frisk eller förbättrad	oförbättrad	död	Anmärkningar
Rhabdomyosarcoma radii	1	Uppmäjsling och utskrapning för P. A. D.	1	—	—	406.
D:o	1	Aperiostal överarmsamputation	1	—	—	
28. Småoperationer utan lokalintresse:						
Phlegmone, abscess., lymphadenit., lymphangit., panaritium., furunculus etc.	84	Incision. Tamponad	82	—	2	157, *dödsfall 18.* 2463, *dödsfall 45.*
Abscess. et fistulæ tbc.	1	Exstirpation	1	—	—	1278.
D:o	9	Incision. Utskrapning	9	—	—	*1233. 2229. 2469.* 455. 615. 1050. 1073. 1134. 1424.
D:o	4	» » Sutur.	4	—	—	678. 1563. 2109. 2373.
Atheroma cutis	1	Exstirpation	1	—	—	641.
Lipoma »	6	D:o	6	—	—	200. 608. 735. 850. 1830. 1868.
Fibroma »	4	D:o	4	—	—	341. 419. 950. 981.
Neurofibroma cutis	1	D:o	1	—	—	1277.
Angioma cutis	3	D:o	3	—	—	571. 1293. 2613.
Vulnera permagna	1	Sutur i narkos	1	—	—	441.
Defectus cutis	12	Transplantation enl. Thiersch	12	—	—	*2428 2658* (2 ggr). *2663.* 253. 570. 761. 940. 1114. 1138. 1753. 2630.

29. Övriga operationer, som ej kunna hänföras till ovanstående grupper:						
Anæmia ac. gravis e. laceration. crur.	1	Tranfusion av 300 cm^3 blod (genom paraffinerad kanyl) från arteria radialis å patientens broder.....	—	—	1	1265, *dödsfall 15.*

Bilaga E.

Uppgift från **Allm. och Sahlgrenska Sjukhusets kirurg. avdeln. för år 1916** angående **operativt** behandlade sjukdomsfall och utförda **operationer** å ***polikliniskt*** behandlade patienter.

Sjukdom	Antal fall	Operation	Anmärkningar
II.			
Corp. alien. corneae	7	Exaeresis	
V.			
Hypertrophia tonsillar.	2	Tonsillektomi	
Abscess. peritonsillar.	4	Incision	
IX.			
Mastit. suppur.	8	Incision	
Mastit. chron.	1	Exstirpation	
XVIII.			
Tumor. haemorrhoid.	1	Exstirpation	
Abscess. ad anum	3	Incision	

XXIII.

Phimosis	2	Schloffers operation
Paraphimosis	1	Dorsalsnitt
D:o	1	Reposition

XXVII.

Laceratio, amputatio traumat. digit. etc.	78	Amputation eller exartikulation
Laceratio, vulnus contus.	94	Sutur
Unguis incarnatus	6	Königs operation
Panaritium, paronychium	260	Incision
Tendovaginit. supp.	12	D:o
» tbc.	1	D:o
Abscisio tendin. digit.	46	Tenorafi
Bursit. praepatell.	15	Incision
Hygroma praepatell.	3	Exstirpation
Haemarthrosis genu	2	Punktion
Luxatio mandibulae	6	Reposition
» humeri subcoracoid.	28	D:o
» » infraglen.	3	D:o
» cubiti post.	8	D:o
» » med.	1	D:o
» digit.	4	D:o
» patellae	2	D:o
» subtalo	1	D:o

Sjukdom	Antal fall	Operation	Anmärkningar
XXVIII.			
Diverse mindre tumörer	156	Exstirpation	
Corpora aliena	74	Extraktion	
Lindriga traumer	822	Sutur	
Furunklar, karbunklar, abscesser	587	Incision	
Haematoma	17	D:o	
Periostit. alveolar.	10	D:o	

Hans von Holst.

Under år 1916 hava *å intagna* patienter utförts 1,862 operationer; av dessa ha 33 utskrivits oförbättrade och 77 döda, varjämte 9 kvarligga under år 1917. Av dödsfallen återfinnas 69 i redogörelsen för dödsorsakerna avdelning A; 4 patienter hava avlidit under år 1917 och upptagas icke i årets redogörelse.

Å patienter, vilka dött *utan att hava blivit inskrivna*, hava utförts 14 operativa ingrepp; dessa återfinnas i redogörelsen över dödsorsakerna avdelning B.

Å *polikliniska* patienter hava utförts 2,266 registrerade ingrepp.

De använda *anästeserings-* och *desinfektionsmetoderna* äro desamma som under år 1914. Uppgifter härom finnas i årsberättelsen för nämnda år. Utom de där nämnda har sakralanästesi gjorts vid en hel del hæmorroid-, perineala och vaginala operationer samt vid prostatektomier. Vidare har vid armoperationer enstaka gånger använts plexusanästesi enligt KULENKAMPFF. I stället för kloretyl-spray har införts FRIES' kolsyre-eter-spray.

Tillgången på *förbandsmaterial* har genom kriget blivit betydligt försvårad, varför man sökt tillvarataga använt material i största möjliga utsträckning. Använda *kompresser* och *bindor* ha i ännu högre grad än förut samlats för förnyat bruk. De läggas i kallt vatten under ett dygn, varefter de desinficeras genom kokning i såpa och sodalut; därefter behandlas de som vanlig tvätt och steriliseras. *Bomull* och *fetvadd* tvättas i såpvatten, torkas, kardas och steriliseras. Cellulosavadd användes i stor utsträckning.

Förbanden för primärsydda sår och för mindre suppurerande sår i läkning fixeras med »*Mastisol*» av följande sammansättning: Res. Colophon., Aether. c:a 50,0, Bals. Terebinth. venet. 1,0. Härigenom sparas förbandsmaterial. »Mastisol» är en mer än fullgod ersättning för häfta och kollodium. Till sträckförband har likaledes »Mastisol» använts för fixering av tricot-väv enligt OETTINGEN.

Antalet besök å kirurgiska polikliniken har under året uppgått till 27,352. På icke-poliklinisk tid hava inkommit och

behandlats 1,963 personer. Antalet patienter å polikliniken har varit 4,432. Beräknas antalet besök per patient fås siffran 6,61.

Vad angår antalet å kirurgiska avdelningen vårdade sjuke, döde, utförda operationer å intagna och icke intagna patienter samt polikliniska besök, återfinnas sammanställningar av dessa siffror för tiden före år 1899 i årsberättelsen för år 1898, för tiden 1899—1914 i årsberättelsen för sistnämnda år. Här meddelas siffrorna för 1914—1916:

År:	Vårdade sjuke:	Döde:	Mortalitets-proc.	Utförda operationer: å intagna patienter:	å poliklin. patienter:	Döde av de opererade:	Operations-mortalitets proc.	Poliklin. besök:
1914	2,934	86	2,93	1,732	1,704	70	4,04	25,323
1915	2,888	117	4,05	1,935	2,145	86	4,44	27,708
1916	2,957	107	3,62	1,862	2,266	77	4,14	29,315

S. von Stapelmohr.

Bil. F.

Uppgift från Allm. och Sahlgrenska Sjukhusets Kirurg. avdeln. för år 1916 angående de för nedanstående veneriska sjukdomar intagna, med hänsyn till den ort, inom vilken smittan ådragits.

Län	Syfilis recens			Gonorrhæa acuta			Ulcus molle		
	män	ej prost. kv.	prost. kv.	män	ej prost. kv.	prost. kv.	män	ej prost. kv.	prost. kv.
Hallands län, stad	—	—	—	1	—	—	—	—	—
Göteborgs stad	1	—	—	6	4	—	1	—	—
Göteborgs och Bohus län, landsb.	—	—	—	1	—	—	—	—	—

Bil. G.

Ålder, kön, civilstånd samt sättet för smittans överförande.

Sjukdom		Summa	Den smittades civilstånd		Den smittades ålder										Smittan har överförts på annat sätt än genom könsumgänge
			ogift	gift	under 10 år	10—15 år	15—20 år	20—25 år	25—30 år	30—40 år	40—50 år	50—60 år	över 60 år	okänd	
Syfilis recens	män	1	1	—	—	—	—	1	—	—	—	—	—	—	—
Gonorrhœa acuta	män	8	8	—	—	—	1	1	3	3	—	—	—	—	—
	ej prost. kvinnor	4	4	—	—	—	2	1	1	—	—	—	—	—	—
Ulcus molle	män	1	1	—	—	—	—	1	—	—	—	—	—	—	—

Bil. H.

Uppgift från Allm. och Sahlgrenska Sjukhusets Kirurg. avdeln. för år 1916, angående för skador och förgiftningar intagna, med hänsyn till skadans natur och påföljd

Skadans natur	Intagna			Skadans påföljd		
	män	kvinnor	Summa	döden	Kvarstående men	Övergående
Sår utan komplikationer (Vulnus)	57	6	63	—	2	61
Kontusion (Contusio)	70	5	75	—	—	75
Varbildning i följd av inträngd främmande kropp eller av skada å huden eller subkutana bindväven (Sepsis)	41	8	49	5	11	33
Ledvrickning (Distorsio, Luxatio)	22	5	27	—	5	22
Utgjutn. i led (Synovitis traumatica, Hæmarthrosis)	20	2	22	—	1	21
Benbrott, enkelt (Fractura simplex)	173	48	221	—	72	149
» komplicerat (Fractura complicata)	10	3	13	—	10	3
Avskärning av muskel, sena, nerv	5	1	6	—	4	2
Skada å större kärl	1	1	2	2	—	—
Krossning, avhuggning, avslitning (Amputatio traumatica, Laceratio): 1—2 fingrar	4	1	4	—	4	—
3 – 5 fingrar, hand	2	1	3	—	3	—
Arm	3	—	3	—	3	—
Tår eller fot	2	—	2	—	1	1
Ben	2	—	2	—	1	1
Förbränning (Combustio): Fingrar, hand	3	2	5	—	—	5
Andra kroppsdelar	12	4	16	5	2	9
Förfrysning (Congelatio), tår, fot	3	—	3	—	—	3
Skada å magsäck eller tarm (Vulnus perforans, Ruptura)	2	—	2	—	1	1
Skada å lever, mjälte, njure, urinblåsa	6	—	6	—	—	6
Öppnande av lung- eller hjärtsäck (Vuln. perforans)	1	—	1	—	—	1
Skada å struphuvudet eller luftstrupen	2	—	2	—	—	2
Hjärnskakning (Commotio cerebri)	12	5	17	—	—	17
Brott å hjärnskålens botten (Fractura baseos cranii)	20	2	22	5	4	13
Direkt skada å hjärna eller ryggmärg	3	1	—	2	2	—
Skottskada	5	—	5	1	—	4
Förgiftning med råttmos	—	2	2	1	1	—
Andra skador: Sträckning i höften	1	—	1	—	—	1
Inklämning av bråck	1	—	1	—	—	1
Summa	483	96	579	21	127	431

Uppgift från Allm. och Sahlgrenska Sjukhusets Kirurg. avdeln. för år 1916, angående för skador och förgiftningar intagna, med hänsyn till skadans tillkomstsätt.

Skadans tillkomstsätt	Intagna: män	Intagna: kvinnor	Skadans påföljd: döden	Skadans påföljd: Kvarstående men	Skadans påföljd: Övergående
A. *Olycksfall i yrkesarbete.*					
Vid hanterandet av yxa	1	—	—	—	1
» » » lie	1	—	—	—	1
» » » andra verktyg	4	—	—	2	2
» ångmaskiner	5	—	—	1	4
» elektriska motorer och ledningar	2	—	—	1	1
» hissar och lyftkranar	4	—	—	—	4
» arbetsmaskiner inom jordbruket: tröskverk	1	—	—	—	1
» » » gruvindustrien	2	—	—	—	2
» » » stenindustrien	1	—	—	—	1
» » » malmförädlingsindustrien	1	—	—	1	—
» » » metallindustrien	6	—	—	—	6
» » » varv och skeppsbyggeri	13	—	—	2	11
» » » träindustrien: cirkelsåg	1	—	—	1	—
» » » träindustrien: andra maskiner	3	—	—	—	3
» » » textilindustrien	—	2	—	2	—
» » » närings- och njutningsämnesindustrien	1	—	—	1	—
» » » pappersindustrien	2	—	—	2	—
» » » kemisk-tekniska industrien	3	—	—	2	1
» » » andra industrier	2	—	—	—	2
Genom fall från stege, avsats, ställning; genom halkning, nedstörtande föremål, ras: vid jordbruksarbete	3	—	—	1	2
» byggnadsarbete	41	—	1	9	31
inom träindustrien	10	—	—	2	8
» andra industrier	41	1	—	6	36
Genom inträngande föremål, såsom träflisor, spikar, glasskärvor	30	6	4	9	23
Vid körning	24	—	—	2	22
Transport	202	9	5	44	162

Skadans tillkomstsätt	Intagna		Skadans påföljd		
	män	kvinnor	döden	Kvarstående men	Övergående
Transport	202	9	5	44	162
Genom slag, stöt eller bett av djur	10	1	—	1	10
» beröring med hett vatten, ånga	2	—	1	—	1
» » » smält eller het metall, glas m. m.	3	—	—	—	3
Vid hanterandet av dynamit el. andra explosiva ämnen	3	3	3	1	2
» järnvägstrafiken	12	—	—	5	7
» sjöfarten	76	–	2	9	65
Under militärtjänstövning	10	—	—	3	7
Överfall på polisman under ämbetsutövning	1	—	—	—	1
B. *Olycksfall utom yrkesarbete.*					
Vid hushållsgöromål	11	16	1	10	16
Under resa: på järnväg	1	—	—	—	1
på fartyg	2	—	—	1	1
åkning	8	8	—	4	12
Vid sport och gymnastik: gymnastik	4	—	—	—	4
jakt: skottskada	3	—	—	1	2
skjutning (vådaskott)	1	—	—	—	1
velocipedåkning	9	2	—	2	9
ridning	3	—	—	—	3
skridsko-, skidåkning o. d.	—	1	—	—	1
lek	6	1	—	—	7
Vid slagsmål och överfall	14	—	—	—	14
Under rusets inflytande	19	1	4	7	9
I följd av sjukdom (epilepsi, svimning m. m.)	4	3	1	3	3
Halkat eller snavat och fallit	49	38	—	27	60
Påkörd av bil, spårvagn eller tåg	19	9	2	6	20
Skoskav	3	2	—	—	5
Infektion vid operation	1	—	—	—	1
C. *Självmordsförsök.*					
Med skärande vapen	4	—	—	1	3
» skjutvapen	2	—	1	—	1
» sprängskott	1	—	—	1	—
» förgiftning med råttmos	—	2	1	1	—
Summa	483	96	21	127	431

Hans von Holst.

Redogörelse för dödsorsakerna

hos

å kirurg. avdeln. under 1916 vårdade patienter.

Under år 1916 vårdades å kirurgiska avdelningen 2,957 patienter (175 kvarliggande från föregående år, 2,782 nyinkomna). 108 personer avledo. Mortalitetsprocent: 3,62. Å 38 av de avlidna hade intet operativt ingrepp företagits. De äro i redogörelsen angivna med en asterisk (*) efter löpande numret. 26 personer avledo, innan de hunnit inskrivas.

A. Intagna patienter.

I. Genom våld och olyckshändelse uppkomna skador samt akuta förgiftningar:

1.* 32-årig montör (870/16), som inkom $^{13}/_{4}$ med utbredda brännskador av 3:dje graden å ansikte, rygg, armar och ben. Mors i tilltagande hjärtsvaghet $^{18}/_{4}$.

Sektion: (utom brännskadorna) *Bronchopneumoniæ abscedent. + Degeneratio renum.*

2.* 57-årig hustru (897/16), som inkom $^{17}/_{4}$ med utbredda brännskador av 2:dra och 3:dje graderna å bröstet, ryggen, båda armarna, ansiktet och vänstra låret. Mors $^{25}/_{4}$ efter tilltagande hjärtsvaghet.

Sektion: (utom brännskadorna) *Degeneratio renum gravis.*

3.* 27-årig maskinmontör (1457/16), som under arbete med en lödlampa i närheten av en benzinbehållare fick utbredda brännskador å nästan hela kroppen till följd av att benzinen i behållaren fattade eld. Efter 5 dygns sjukhusvistelse mors.

Sektion: Combustiones.

4.* 70-årig hustru (1893/16), som 3 veckor förut vårdats å härvarande medicinska avdelning för hjärnarterioskleros, och som dagen före inkomsten under ett yrselanfall föll på den heta spisen. 2:dra och 3:dje gradens förbränningar å ansikte, hals, buk och vänster arm. Mors efter 8 dagar.

Sektion: Combustiones cutis + Degeneratio organum. + Arteriosclerosis cerebri.

5.* 48-årig hustru (2629/16). En benzinflaska i hemmet hade fattat eld. Hon företedde 3:dje gradens brännskador å höger hand, 2:dra gradens å höger underarm samt 1:a och 2:a graden å ansikte, axlar och rygg. Allmänna tillståndet rätt gott. Urinen visade följande dag massor albumin. Samma dag klagade patienten över smärtor i buken; denna var dock mjuk och oöm; tarmfunktion utan anmärkning. Mors följande kväll utan progrediens av buksymtomen.

Sektion: Combustiones + Gangræna incipient. intestini tenuis + Perforatio divertic. Mæchelii c. peritonit. ac. + Nephrit. chron. interstit. acutis. — Tarmgangränen sannolikt beroende på en samverkan av njurinsufficiensen och toxinresorbtionen från förbränd hud.

6.* 26-årig arbetare (2688/15), som under rus fallit utför en trappa. Inkom omedelbart $^{26}/_{12}$ 15. Ingen blödning från öron eller näsa eller andra tecken till interkraniell skada. — Sedan ruset gått över tycktes patienten må bra; afebril, pulsfrekvens 80; $^{29}/_{12}$ feberstegring utan påtaglig orsak. Följande dag utpräglade meningitsymptom. Mors $^{4}/_{1}$ 1916.

Sektion: Fractura baseos cranii c. meningit purulent. + otit. med. chron. purulent. bilat.

7.* 59-årig arbetare (1/1916), som inkom $^{31}/_{12}$ 15 efter att enligt uppgift strax förut under rus hava fallit omkull. Vid undersökning symtom av akut rus och basisfraktur. Patienten återkom aldrig till medvetande. Inga tecken på ökat hjärntryck el. lokalsymptom. Mors $^{3}/_{1}$.

Sektion: Fractura baseos cranii + contusiones et hæmorrhagiæ cerebri.

8.* 23-årig poliskonstapel (189/16), som funnits berusad och medvetslös. Enligt uppgift hade han några timmar tidigare deltagit i ett nattligt dryckesgille. Vid inkomsten på nat-

ten $^{23}/_{1}$ ej fullt redig samt med symtom av basisfraktur. Inga tecken på ökat hjärntryck. Efter ett dygn blev patienten våldsam, så att han måste beläggas med tvångströja och läggas i cell. — Mors inträdde $^{28}/_{1}$. Patienten blev under hela tiden aldrig fullt redig. *Rätts-med. obduktion.*

Sektion: Fractura cranii + Abscessus intracranial. + Contusiones cerebri + Fractura patellæ sin.

9.* 66-årig snickare (476/16), som under byggnadsarbete $^{25}/_{2}$ fallit från en ställning på c:a 3 meters höjd och vid inkomsten var nästan moribund. Under de närmaste timmarna kryade patienten till sig något. Han visade utom ett lårbensbrott symtom på basisfraktur med intrakraniell blödning, dock utan tryckpuls och lokalsymptom. Mors efter $1^{1}/_{2}$ dygn.

Sektion: Fractura baseos cranii et femoris sin. + Hæmorrhagia cerebri + Nephrit. chron. interstit.

Sektionen visade utom basisfrakturen och en med denna sammanhängande mindre extra- och intradural blödning en fristående *intracerebral hæmorrhagi.*

10.* 26-årig man (2782/16), som under lossningsarbete fått en bal över sig. Inkom $^{11}/_{11}$ medvetslös med tydliga tecken på basisfraktur. Mors $^{15}/_{11}$. — Detaljerade anteckningar saknas.

Sektion: Tillföljd av missförstånd ej gjord.

11.* 49-årig hustru (168/16), som förut vårdats å sjukhuset för cancer cervicis uteri. $^{20}/_{7}$ på e. m. hade hon i starkt berusat tillstånd genom någon olyckshändelse kastats ut genom ett fönster och ned i gatan från 2:dra våningen. Vid inkomsten medvetslös och med ett större krossår å huvudet. Såret suturerades. Ömhet över processi spinosi av C. VI och VII. Dagen därpå var patienten något klarare, ehuru ej fullt redig. Temp. 38.$_{6}$ ^{0}. Pulsfrekvens 84. Upphävd sensibilitet utom å huvudet och halsen. Pares i armar och ben. Urinen gick i sängen. På e. m. upphörde respirationen, men kom åter igång efter inledande av konstgjord andning, varefter hon lades i sträck. Senare på kvällen mors $^{22}/_{7}$.

Klinisk diagnos: Fractura columnæ vertebral. cervical. + Compressio medullæ spinal. + Vulnus contus. capillitii.

Rätts-med. obduktion i stadens bårhus.

12. 52-årig stuveriarbetare (2244/16), som under arbete fått en länga över sig och vid inkomsten visade pares av undre extremiteterna och blåsan samt upphävd sensibilitet nedom en linje motsvarande gränsen mellan 6. och 7. dorsalnervernas hudområden. Efter 14 dagars sträckbehandling utan resultat gjordes i lokalanästesi $^{2}/_{11}$ *laminektomi* å D. 5 o. 6 (*Dahlgren*).. Dessa bågar befunnos frakturerade liksom 6:te dorsalkotans kropp. Ett fragment av denna var skjutet bakåt och vållade en stark böjning av medulla; detta fragment avlägsnades. Duran söndertrasad, ryggmärgen förändrad i en grötig ej differentierbar massa. På 12:e dagen tecken på lunggangrän. Mors den $^{6}/_{11}$. Någon ändring i nervstatus förmärktes aldrig.

Sektion: Utom den kliniska diagnosen befanns en avslitning av medullan mellan 5:e o. 7:e dorsalkotorna.

13. 52-årig man (1811/16), som inkom $^{15}/_{8}$ efter conamen suicidii med skottsår nedom hjärttrakten. Stark shockverkan, men för övrigt gott allmäntillstånd. Buken mjuk. Inga kräkningar. $^{22}/_{8}$ svarta fæces samt ömhet i venstra hypokondriet. I övrigt tillståndet tillfredsställande. $^{24}/_{8}$ ömheten tydligare samt någon spänning i buken. På middagen samma dag fækala kräkningar. *Operation* omedelbart (*Dahlgren*). Laparotomi i medellinjen ovan naveln. Tunntarmarna utspända, hopklibbade av mörkt tjockt blod i måttlig mängd. Tunntarmarna punkterades och innehållet mjölkades ut. Ventrikeln var perforerad på framsidan, 3 cm. nedom cardia i närheten av curvatura major. Ur perforationsöppningen kom ett fækalt luktande innehåll. Såret i ventrikelväggen syddes. I bursa omentalis funnos illaluktande blodlevrar men intet ventrikelinnehåll. Såret på baksidan föreföll hopklibbat. På grund av patientens dåliga tillstånd och svårigheten att på baksidan komma åt att sy så högt upp, löstes ej adherenserna omkring det här sannolikt befintliga såret. Dränage dels av peritoneum, dels av bursa omentalis. Efter operationen försämring till mors $^{25}/_{8}$.

Sektion: Vulnus ventriculi perforans + Peritonit. diffusa et saccata.

14. 23-årig man (1573/16), som inkom $^{15}/_{7}$ kl. 7 e. m. efter att kl. 3 e. m. hava blivit påkörd av vagn och fått tistelstången i maggropen. Vid inkomsten fullt medveten men betydligt kollaberad. Stark spänning och ömhet i hela venstra hypokondriet. Temp. 36.$_{4}$ ^{0} och pulsfrekvens 100. *Operation (v. Holst)* kort efter inkomsten. Snitt nedom venstra revbenshuden analogt med Kochers gallsnitt. Hela mesocolon transversum var starkt utspänt av blod. Man gick trubbigt genom lig. gastrocolicum och utskaffade väl $1^{1}/_{2}$ liter blodlevrar. Blödningen kom från mjältkärlen, vilka liksom pankreas voro avslitna. Mjältkärlen ligerades och den till största delen lösslitna cauda pancreatis borttogs. Mot pankreas tamponerades. För övrigt sutur. Patienten tog så småningom upp sig, men fick något mer än 14 dygn efter operationen venstersidig pleurit, som vid 2 tillfällen måste tappas. En månad efter operationen var patienten feberfri och hade hämtat sig betydligt. Fortfarande obetydlig sekretion av pankreassaft ur såret, som hölls öppet medels ett litet dränrör. Den $^{9}/_{9}$ tilläts patienten stiga upp. Redan dagen därpå fick han en frysning samt feberstegring. På 2:dra dagen var temperaturen omkr. 40 ^{0}. Han klagade över smärtor i hela kroppen. Temperaturen höll sig sedan i det stora hela oförändrad tills mors inträdde. $^{18}/_{9}$. Endokardit misstänktes, men kunde ej konstateras.

Sektion: Ruptura pancreatis subcut. operat. + Ruptura ven. et art. lienal. operat. + Endocardit. ac. ulceros. + Sepsis.

Av aortaklaffarna visade den bakre en pålagring av brunbönstorlek av lösa gråröda granulationer, i vars centrum fanns en uleration med varig smältning, fortsättande tvärs igenom klaffens mittdel.

Mjälten är en kronisk infektionsmjälte, förstorad dessutom genom stas.

15. 22 års kvinna (1265/16), som blivit överkörd av spårvagn och inkom $^{2}/_{6}$ medvetslös, höggradigt anämisk, med stora, starkt blödande mjukdelssår å båda benen. För att möjligen rädda pat. gjordes senare på kvällen direkt blodtransfusion *(v. Holst)* från pat:s broder. Hon avled emellertid några timmar efter op. $^{3}/_{6}$.

Sektion: Vulnera lacerata anticrur. et crur. ambor. + Anaemia acuta.

16. 67-årig skomakare 229/16, som under arbete fått ett sår å höger tumme. Från detta uppkom erysipelas, som spred sig uppåt armen. Vid inkomsten $^{26}/_{1}$ inciderades *(v. Stapelmohr)* smältande partier på högra handens dorsalsida. Fyra dygn senare började erysipelas å vänstra handens ringfinger. Mors $^{1}/_{2}$.

Sektion: Erysipelas phlegmonos. + Sepsis (empyema artic. sternoclavic.) + Bronchopneumoniae. + Infarct. sept. lienis.

17. 54-årig sågverksarbetare (283/16), som fått högra armen mellan valsarna på en bandsåg. Inkom $^{13}/_{1}$ och vårdades på avdelningen till $^{26}/_{1}$ för krossår å högra handen med brott å 3 av fingrarnas basala falanger. Utskrevs $^{26}/_{1}$ för poliklinisk efterbehandling. Intogs åter den $^{2}/_{2}$ för erysipelas, utgången från såren å högra handen. En abscess på underarmen inciderades *(Norrlin)*. Rosen spred sig över större delen av kroppen. Bronkopneumonier tillstötte. Mors $^{15}/_{2}$.

Sektion: Erysipelas + Bronchopneumoniae + Fracturae man. dxtr. + Nephrit. ac. + Nephrit. chron. interstitial.

18. 52-årig fabriksarbetare (157/16), som inkom $^{19}/_{1}$ under diagnos: blodförgiftning. Sedan ett par veckor haft ett sår å vänster knä, uppkommet utan känd anledning. Sedan ett par dygn ömhet i venstra ljumsken. Vid inkomsten septiskt utseende. Temp. 39.1 °. Pulsfrekvens 100. Å venster knä några krustabelagda mindre sår. Inguinalkörtlar ansvällda, omgivningen rodnad. Incision *(Norrlin)* gav blott obetydligt var (staphylokokker), från vilket vaccin bereddes. — Sepsissymtomer fortforo. Mors $^{2}/_{2}$ 16.

Sektion: Vulnera region. genu sin c. lymphadenit. + Sepsis (Bronchopneumoniae + Nephrit. ac.)

Inga oöppnade abscesser kunde vid sektionen påvisas.

19. 62 års man (2364/16), som inkom å kir. avd. $^{30}/_{10}$ i synnerligen dåligt allmäntillstånd med pyartros i högra knäleden. Pat. var fullständigt desorienterad och kunde ej lämna några uppgifter. Temp. 39.8 °; pulsfrekvens 110; omedelbart artrotomi, utspolning och dränage *(Forsblad)*. Å högra lungans baksida dämpning och konsonerande rassel. I varet från knäet: streptokokker. 2 dagar senare mors.

Sektion: Pyarthros. gen. dx. + Pneumonia acuta + Nephrit. acuta.

20. 59-års man (1260/16), som $^{27}/_{5}$ rivit sig på en spik; värk i h. handen $^{30}/_{5}$; besökte polikliniken följande dag och hade då lindriga tecken på tendovaginit; afebril; samma status $^{1}/_{6}$. $^{2}/_{6}$ 38.5°, tilltagande rodnad å underarmen och smärtor. Intogs å sjukhuset; incision gjordes *(Forsblad)*, varvid var erhölls ur gemensamma flexorssenskidan. Vid op. försöktes eternarkos, men pat. kunde ej fås i sömn, varför narkosen avbröts. Pat. råkade i fullständigt delirium, varur han ej vaknade upp, utan avled samma dag å kvällen.

Sektion: Tendovaginit. supp. + Myocardit. chron. + Emphysema pulm. + Bronchit. purulenta.

21.* 22-årigt butiksbiträde (439/16), som inremitterats $^{21}/_{2}$ till med. avd. för blodiga kräkningar och blodiga diarréer. Hon överfördes följande dag till kir. avd. under diagnos: abort. Vid gynekolog. undersökning konstaterades avgång av äggrester. Pat. var ikterisk, delirerade och visade tecken på myokardit, varför hon återremitterades till med. avd. under diagnos: akut fosforförgiftning. Hon avled strax efteråt, $^{23}/_{2}$, innan hon hunnit inskrivas på med. avd.

Sektion (rättsmed.): *Intoxicatio phosphor. + Graviditas.*

II. **Havandeskaps- och förlossningssjukdomar:**

22. *33-årig kvinna* (2228/16). För 1 vecka sedan abort. Allt sedan sängliggande i hemmet. Samtidigt utbröt skarlatina i familjen. För 4 dagar sedan började pat. få magplågor nedåt till höger i buken, vilka inkomstdagen $^{11}/_{10}$ tilltagit i styrka; kräkningar och upprepade diarréer tillkommo. Vid inkomsten var pat. mycket dålig, med liten frekvent (140) puls och hög (39.9°) feber. Buk uppdriven med palpationsömhet och bukväggsspänning från Mc. B. och uppåt mot högra hypokondriet, mindre mot bäckeningången. Uterus kändes fixerad av en i hela bakre och båda sidofornices palpabel, ojämnt knölig, ömmande resistens. Diagnosen sattes på peritonit, sannolikt

utgången från bäckenet. Då appendicit på grund av bukpalpationsfyndet ej säkert kunde uteslutas, beslöts operation, vilken började i novokain-suprarenin-anästesi *(von Stapelmohr)*. Omedelbart före gavs 1000 cm.^{3} salt-lösning intravenöst jämte hjärtstimulantia. Då vid operationen den diffusa peritoniten befanns utgången från bäckenet, gjordes under eternarkos exstirpation av de förändrade högra ovariet och tuban, varjämte bäckenet utdränerades med 2 cigaretter. Pat. återhämtade sig dock aldrig, utan mors inträdde under tydliga sepsis-symtom $^{14}/_{10}$.

Sektion: Endometritis et salpingo-oophoritis ac. purul. septica c. peritonit. diffus. purulenta p. abortum.

23.* 24-årig hustru (2387/16), som för en vecka sedan genomgått partus med normalt förlopp. För $2^1/_2$ dygn sedan frysningar samt följande dag plågor i buk och korsrygg, vartill senare kom kräkningar och kväljningar. Vid inkomsten d. $^1/_{11}$ 39.3, ömhet utan défense i båda nedre bukkvadranterna samt smärta vid uterus' lyftning. Från uterinhålan intet var. Den $^4/_{11}$ utrymdes under lätt användande av abortslev obetydligt med slamsor från cavum uteri, från vilka en streptokokk odlades. Mors $^5/_{11}$ under symtom på allmän sepsis.

Sektion: Endometritis + Salpingitis (septica p. partum) + Peritonitis et pleuritis purulenta.

III. **Infektions-** och **andra parasitära sjukdomar:**

24.* 76-årig man (1516/16), som inkom på poliklin. $^2/_7$, då en stor karbunkel i nacken inciderades, vilken han observerat $^{23}/_6$. Nekade att kvarstanna. $^{10}/_7$ lät han övertala sig att stanna på sjukhuset. Riklig sekretion av tjockt var. $^{15}/_7$ blev patienten plötsligt sämre, svimmade av, när han försökte gå ur sängen samt fick kräkningar. Dålig hjärtverksamhet. Trots stimulantia mors $^{16}/_7$.

Sektion: Carbunculus nuchæ + Septichæmia c. enterit. graviss. et peritonit. hæmorrhagic. lev. et degenerat. parenchymat. organ.

25. 27-årigt handelsbiträde (2077/16), som inkom $^{21}/_9$ med ett hela överläppen omfattande flegmone, sedan 2 dagar. Temp. 40.7°, puls 120. Op. genast *(Forsblad)*: klyvning av överläppen från ena sidan till den andra ut i frisk vävnad. Här och där varproppar. F. ö. fast, glasigt inflammatoriskt

ödem. $^{22}/_{9}$ sämre, stark cyanos och svullnad av näsan och ögonlocken upp i pannan. T. 39.$_{9}$ ^{0}, puls 120. $^{23}/_{9}$ omtöcknad; överläppen nu i rikligare smältning och avsvullnad. På e. m. allt sämre, puls knappt kännbar. Mors $^{23}/_{9}$ på kvällen.

Sektion: Sepsis e phlegmone lab. sup.

26.* 55-års kvinna (1315/16), som från jan. 1916 behandlats för glutealabscesser (efter Hg-injektioner); sex veckor före inkomsten ($^{8}/_{6}$) erysipelas i vänster ben. Vid inkomsten vänster ben starkt förtjockat, rodnande; hög feber. Under tilltagande septiska symptom (varig pleurit etc.) Mors $^{24}/_{6}$.

Sektion: Erysipelas + Pleurit. et pericardit. purulenta + Nephrit. acuta.

27. 29-årig man (559/16), som insjuknade å Röda havet i slutet av sept. 1915 och därefter vårdades å sjukhus i Rotterdam, där diagnosen tropisk dysenteri sattes av specialist i tropiska sjukdomar. Då han efter en kort tid blev bättre, avbröts behandlingen i Holland på patientens egen begäran. Han for direkt till Göteborg, där han $^{3}/_{11}$ intogs å med. avd. på grund av kroniska diarréer. Efter 3 veckors sjukhusvistelse utskrevs han symtomfri. Efter 14 dagar inskrevs han ånyo, denna gång på grund av hosta, feber och frysningar. Under den följande tiden vård i hemmet. Härunder starkt allmänt kraftförfall och avmagring samt emellanåt diarréer. Då $^{2}/_{2}$ häftig hæmoptys tillstötte, infördes han till härvarande tbc.-avd., där han vårdades till $^{7}/_{3}$. Upprepade hämoptyser förhindrade en noggrann lungundersökning under de 14 första dagarna. Patienten magrade alltmer och mer, låg i intermittent feber omkr. 39 ^{0} samt hade rikliga upphostningar. Så småningom inträdde tydliga tecken på ett pleuraempyem på höger sida med hotande genombrott utåt. Uselt allmäntillstånd. Överfördes $^{7}/_{3}$ till kir. avd.; operation omedelbart *(Dahlgren)*. Under lokalanästesi tömdes framtill mellan 6:te och 7:de revbenen en stinkande abscess, vars utsträckning ej kunde närmare bestämmas. Patientens allmänna tillstånd försämrades alltmer, och tillät intet vidare ingrepp. Trots subkutan emetinbehandling mors $^{17}/_{3}$.

Sektion: Abscess. multiplic. hepatis (tropic.) *c. perforatione ad pericard. c. pericardit. fibrinos. et ad pleur. dx. + Malacia lob. inf. pulm. dx. et pneumonia lob. med. et sup. ibidem + Colitis ulcerosa grad. med.*

28. 29-årig arbetare (1239/16), som $^{23}/_{5}$ under stenarbete ramlat omkull på marken och rivit sig på en spik på vänstra höften. Såret, som var ungefär 3 cm. långt, såg rent ut samt blödde tämligen rikligt, varför sårränderna fästes ihop med ett par suturer. Erhöll ej profylaktiskt tetanus-antitoxin. Han fick gå hem och visade sig sedan efter 2 och 4 dagar. Såret såg ut att vara statt i läkning. $^{29}/_{5}$ på eftermiddagen inkom patienten med fullt utbruten tetanus. Då suturerna togos, och sårränderna fördes isär, utkom obetydligt varigt sekret ur såret. Sårbotten var gråsvart missfärgad. Såret exciderades *(v. Holst)* omedelbart och tamponerades med i tetanus-antitoxin indoppad gas. Företagen lumbalpunktion gav klar vätska. Trycket, som var 170, sänktes till 110, varefter 200 A. E. tetanus-antitoxin insprutades. Dessutom gavs 200 A. E. tetanus-antitoxin intramuskulärt. Var 4:de timme 25 kbcm. 30 % magnesiumsulfatlösn. subkutant.

Trots behandlingen försämrades tillståndet, ända till mors inträdde $^{30}/_{5}$. Under sista timmen före döden inga krampanfall.

Sektion: Tetanus traumaticus e vulner. region. trochanteric. major. sin. + Pneumonia acut.

29. 21-årig telefonist (1076/16), som sedan i mars skötts poliklinisk för tbc.-lymfomer på halsen, inkom $^{11}/_{5}$, emedan hon sista dagarna haft feber, huvudvärk samt frusit. Föreföll vid inkomsten slö. $^{16}/_{5}$ tydliga tecken på meningit med nackstyvhet och strabism. Reagerade ej för tilltal. $^{18}/_{5}$ Lumbalpunktion, trycket 260, sänktes till 120. Efteråt något bättre. $^{19}/_{5}$ operation *(Dahlgren)*. Trepanation i högra tinningtrakten med insprutning inraduralt av 4 kbcm. jodoformglycerin. Efter operationen lindrig facialispares på vänster sida. Tillståndet för övrigt oförändrat. Mors $^{23}/_{5}$.

Sektion: Tbc. pulmon. + Tbc. miliar. + Meningitis tbc.

30.* 60-årig hustru (1530/16), som sökte å kirurg. polikliniken för en tbc.-abscess ovanför sternaländan av vänstra klavikeln. Medicin och omläggning en veckas tid. Därefter försämring med 40° feber, varför hon intogs å sjukhuset $^{11}/_{7}$. Anämisk, klen, tuberkulösa förändringar å vänstra lungan. På grund av patientens nedkomna tillstånd var något ingrepp ej möjligt. Under sakta avtynande mors $^{29}/_{9}$.

Sektion: Tbc. pulm. c. cavern. + Abscess. supraclavic. sin. (ex empyemat. saccat.?) c. periostit. et osteit. clavic. et costæ I.

31. 27-årig brandsoldat (1060/15), som under pneumothorax-behandling för vänstersidig lungtbc. fått empyem, som å annat sjukhus öppnats genom torakotomi. Inkom $^{22}/_{5}$ 1915 till kir. avd. för revbensresektion, då dränagen av lungsäcken var otillräcklig. Resektion å ett revben gjordes $^{27}/_{5}$ *(Norrlin)* under lokalanästesi. Patientens tillstånd förbättrades därefter alltjämt. Han fick kläder och hade i början av 1916 ökat 11 kilo i vikt. Man var betänkt på att göra en torakoplastik, då fisteln efter empyemoperationen ej fullständigt läkts. I början av febr. 1916 fick patienten temperaturstegring, tilltagande dyspné samt symtom av tbc.-pneumoni på höger sida. Dessutom klagade han över lindriga bukbesvär, vilka tolkades som tbc.-peritonit. Under symtom av lunginsufficiens mors $^{28}/_{2}$.

Sektion: Empyema pleuræ sin. operat. + Pneumonia + Tbc. miliar. pulmon. dxtr. + Appendicit. ac. gangrænosa.

»I buken ingen främmande vätska; ventrikel och tarmar utan anm. Appendix innesluten i lätt lösbara adherenser nedom caekum, på mitten avgangränerad, omgiven av en liten varsamling.»

32. 33-årig hustru (2304/15), som inkom $^{4}/_{11}$ 1915 och undergick $^{6}/_{11}$ under lokalanästesi laparatomi *(Norrlin)* för tuberkulös peritonit med ascites. Jodoformglycerin ingöts därvid i bukhålan. Synnerligen utbredda tuberkulösa förändringar. Övergående förbättring. Samtidigt progredierande lungtuberkulos med kaverna å båda lungorna. Kort före mors symtom av tarmperforation.

Sektion: Peritonitis tbc. c. ascit. + Tbc. pulmon. + Perforat. intestin. c. peritonitide purulent. saccat.

33. 35-årig hustru (2390/15), som 1912 opererats å privatklinik för appendicit; då skall »bredvid blindtarmen funnits början till tbc.» Våren 1913 ånyo vårdad å samma klinik för tumor i caekalregionen; dock då ej opererad. Sedan vårdad å sanatorium för lungtbc. På grund av där börjande bukbesvär

avbröts sanatoriebehandlingen och pat. inkom hit $^{15}/_{11}$ 1915. Här konstaterades en i cækalregionen liggande till bakre bukväggen fixerad oöm resistens. $^{20}/_{11}$ gjordes laparotomi *(Dahlgren)*, varvid påvisades en ileo-cækaltbc. jämte multipla strikturer spridda över stora delar av ileum. Efter jodof. glyc. inj. slöts buksåret primärt. Under tilltagande kraftavfall och remitterande feber. Mors $^{26}/_{4}$ 1916.

Sektion: Tbc. intestin. c. strictur. multipl. + Tbc. pulm.

34. 17-årig flicka (1932/16), som legat sjuk i hemmet sedan april 1916 och en kortare tid även å epidemisjukhuset, då tyfus misstänktes. Sedan ett par dagar häftigare värk i buken, starkast i högra delen samt ett par kräkningar. Vid inkomsten den $^{1}/_{9}$ visade hon ett dåligt allmäntillstånd med uttalad blekhet och stark avmagring. Då buken i cækalregionen var starkt spänd och pat. hade svåra plågor, gjordes under nov.-suprarenin-anästesi jämte något eter (*Holmdahl*) ett Mc. B.-växelsnitt och en fäkalieluktande abscess i cækalregionen tömdes och dränerades. Överallt fann man små gråvita serosa-knottror. Under tilltagande kachexi mors $^{15}/_{10}$.

Sektion: Tbc. intestin. perfor. c. abscess. foss. iliac. et intraper. multipl. + Tbc. peritonei + Pneumonia tbc. + Nephrit. chr. parench.

35. 19-årig hemmadotter (1177/16), som inkom $^{21}/_{5}$ 1916. 1914 vårdad här för artrit i vänstra talo-kruralleden av sannolikt icke tbc. natur. Under lång tid ofta haft feber, utan andra symtom. Sjuknade 3 veckor före inkomsten med feber och allmänt illamående; småningom smärtor nere i vänstra sidan av buken. Inkomstdagen frossbrytning och kräkning. Ingen hosta. Knytnävsstor fluktuerande resistens inpå och till vänster om uterus, som är anteflekterad, fixerad. Mager och anämisk, kroppskonst. gracil. Förbättrades ej under behandlingen. $^{28}/_{6}$ laparotomi (*Dahlgren*). Salpingo-ooforectomia sin.; vänstra tuban förtjockad, varfylld. Dessutom tbc.-knottror å tarmarna. En tunntarm och flex. sigm. voro adherenta till uterus. Efter op. temp. konstant omkring 39°; puls 130—140. Cirka en vecka efter op. uppbröt en tunntarmsfistel i op.-såret. Tillståndet försämrades undan för undan och i höggradig kachexi avled pat. $^{14}/_{8}$.

Sektion gjordes icke.

Klinisk diagnos: Salpingo-oophorit tbc.

36. 20-årig flicka (2259/16), som inkom $^{17}/_{10}$. För 5 veckor sedan hade hon insjuknat akut med smärtor i buken samt frysningar och kräkningar. Vårdats hemma hela tiden och därunder blivit allt sämre. Vid inkomsten dåligt allmäntillstånd. Blek och mager. Temp. 39.4°. Pulsfrekvens 140. Buken uppdriven, obetydligt öm. I bäckenet palperades en från buken nedbuktande, fluktuerande resistens. Under lätt eternarkos (då patienten var mycket orolig) gjordes *(v. Holst)* efter punktion kolpotomi, varvid uttömdes 2 liter var. Rör-dränage. — Under de följande dagarna rikligt varflöde. Efter operationen försämrades allmäntillståndet mer och mer, till mors inträdde $^{3}/_{11}$.

Sektion: Tbc. pulmon. et peritonei et salping. dx.

37. 38-årig kolförman (583/16), trilling, med tbc. hereditet, som sedan 10 år haft periodiska magbesvär tydande på ulcus, men inga tecken på tuberkulos, insjuknade $^{8}/_{3}$ kl. 8 e. m. med häftiga buksmärtor. Inkom 1 timme därefter å sjukhuset med tecken på *magsårsperforation.* Vid omedelbart företagen laparotomi *(v. Stapelmohr)* fann man i pylorusdelen intill pylorusmuskeln en oregelbunden perforation med kallös omgivning. Öppningen hopsyddes genom invikning med silke i 2 rader och täcktes med fritt transplantat från omentum majus. Då pylorus härigenom syntes bli väl trång, gjordes en bakre retrokolisk G.-e. Hela operationen synnerligen lätt. Efter en övergående förbättring började temperaturen $^{13}/_{3}$ stiga, och symtom på en öppen lungtuberkulos visade sig. Därjämte inställde sig intensiva diarréer och kraftförfall. Mors $^{1}/_{4}$.

Sektion: Utom operationsfyndet, *Tbc. miliaris pulm. amb. et peritonei + Tbc. pulm. dx. c. cavern. + Ulcera non perf. ventric. nonnull.* Det perforerade såret statt i läkning. Peritoneum genomsatt av tbc.-knottror. I lilla bäckenet en mindre avkapslad varansamling.

38. 35-årig lantbrukare (1295/16), som sedan ungefär $^{1}/_{2}$ år havt symtom av urogenitaltuberkulos. Vid inkomsten $^{7}/_{6}$ dubbelsidig tuberkulös epididymit, tuberkulos i båda vesiculæ seminales samt cystit med tämligen riklig blodtillblandning till urinen. Vid cystoskopering, vilken på grund av blodtillblandning till urinen ej lyckades förrän $^{11}/_{7}$, konstaterades, att urinen från högra njuren innehöll tbc.-baciller, medan urinen från den vänstra var steril. Då patienten något tagit upp sig och önskade operation, gjordes $^{14}/_{7}$ högersidig nefrektomi *(v. Holst).*

Sedan njuren avlägsnats, anlades en andra ligatur på stjälken. Då denna skar igenom den sköra vävnaden, uppstod en ganska riklig blödning. Denna stillades med hjälp av peanger, som man på grund av patientens nedkomna tillstånd och risk för vidare blödning kvarlämnade utan underbindning. Tamponad omkring desamma med dukar. Peangerna togos succesivt efter några dagar. Patientens tillstånd försämrades hastigt och mors inträdde $^{23}/_{7}$.

Sektion: Tbc. chron. pulmon. ambor. + Tbc. vesicae urinar. et vesicul. seminal. bilat. et vasor. deferent. et epididym. amb.

39. 45-årig stuveriarbetare (1693/16), som i febr. mån. vårdats å med. avd. under diagnos Cystitis ac. och utskrivits symtomfri, inkom åter till med. avd. $^{15}/_{7}$, överfördes till kirurgiska avd. $^{31}/_{7}$ på grund av misstanke på njur-tbc. — Patienten var ytterst svår att cystoskopera, varför ej säker diagnos erhölls förrän efter 3:dje cystoskoperingen $^{12}/_{8}$. $^{14}/_{8}$ Nephrectomia dxtr. *(v. Holst)*. I njuren tbc. kaverner. I ureteren tbc.-knottror. — Synnerligen dålig läkningstendens på operationssåret, vilket slutligen gick upp helt och hållet. Patienten tacklade av mer och mer samt var under de sista månaderna mer eller mindre psykotisk. $^{5}/_{11}$ tillstötte högersidig pleurit. Under tilltagande kakeksi mors $^{12}/_{11}$.

Sektion: Tbc. ren. dxtr. operat. + Tbc. ureteris dxtr. et vesic. urinar. + Tbc. peritonei + Tbc. miliar.

40. 30-årig butikföreståndarinna (2445/14), som vårdats här 1907 för tbc. i vänstra armbågen. 1910 opererad för tbc. ren. dxtr. (nephrectomia dxtr.) Sedan omkring 11 mån. värk i vänstra benet. Vid inkomsten symtom av vänstersidig coxit. Låg i gips $^{15}/_{11}$ 14—$^{8}/_{3}$ 15, därefter i sträck. Då Röntgen visade fortskridande av processen, gjordes $^{5}/_{5}$ 15 höftledsresektion *(Dahlgren)*, varefter höften gipsades. Vid operationen funnos stora förstöringar i vänstra höftleden. — Då gipsen besvärade henne, avlägsnades denna $^{9}/_{7}$, och hon lades åter i sträck. Allmäntillståndet förbättrades något. Fortfarande sekretion ur ett par små fistelhål i operationsärret. — $^{13}/_{10}$ Operation *(v. Holst)*: revision av såret med utskrapning av sekvestrar samt öppnande av en kall abscess. Solbehandling. — Tillståndet sedan något bättre, ända tills hon $^{30}/_{1}$ 16 började klaga över svår huvudvärk. $^{3}/_{2}$ någon nackstyvhet. Lumbalpunktion; trycket var mer än 350 mm. och

sänktes till 140 mm. Subjektiva symtom därefter lindrigare. $^{13}/_{2}$ mors under tilltagande meningitsymtom, sedan hon under de sista dygnen ej haft fullt medvetande.

Sektion: Coxitis tbc. sin + Meningit. tbc.

41.* 18-årig flicka (1175/16), som inkom $^{20}/_{5}$ med en stor ömmande gibbus i övre lumbalreginen och en psoasabscess ända ned till högra ljumsken. Sista veckan haft kräkningar och frysningar samt huvudvärk. Efter inkomsten av och till kräkningar och huvudvärk. $^{26}/_{5}$ var patienten emellanåt oredig samt reagerade ej för tilltal. Ingen påvisbar nackstyvhet. Försämrades mer och mer, tills hon $^{3}/_{6}$ blev fullt medvetslös. Mors samma dag.

Sektion: Spondylitis tbc. c. abscess. congestion. + Meningitis tbc.

42. 32-årig hemmadotter (747/16), som inkom $^{31}/_{3}$ från med. avd. Sjuknade vid jultiden med huvudvärk ovanför v. öga, diplopi och nedsättning av hörseln å vänstra örat; småningom svårighet att öppna munnen och tugga. Ur status: En ömmande uppdrivning vid venstra okbenet, munläsa starkt uttalad, dubbelsidig abducensförlamning, huvudvärk nästan konstant. $^{10}/_{3}$ exkvisit dubbelsidig staspapill. Småningom ulceration och multipel fistelbildning å den nämnda uppdrivningen i ansiktet. $^{3}/_{4}$ Incision och utskrapning *(Norrlin)* i v. parotisregionen och fossa temporalis, okbenet blottat. P. A. D.: Actinomycos. $^{14}/_{4}$ Pares i vänstra handen och armen, vänstersidig facialispares. Under allmänt avtynande försämrades pat. alltmera, svårigheten att svälja ökades oavbrutet, och $^{10}/_{5}$ inträdde mors.

Sektion: Actinomycosis pharyngis perfor. ad cav. cran. + Actinomycos. cerebri (meningitis actinom.) et faciei.

43.* 22-årig kokerska (1702/16) infekterad med gonorré i nov. 1915. Ej behandlad därför. April 1916 luetiskt infekterad. I maj behandlad första gången. Något mer än 1 månad före inkomsten smärtor i stolgången vid avföring. $^{28}/_{7}$ tömde sig en varbildning dels åt vagina, dels åt anus, varefter en fistel uppstod mellan vagina och nedre delen av rektum. Inkom $^{31}/_{7}$. Från vagina och från rektum tjock varig flytning, innehållande gonokokker. Wassermann +. Runt omkring fisteln såväl i vagina som i rektum och omkring anus

granulationer af nästan tumörliknande utseende och ganska hårda. Behandlades med tragacanthalbargin utan vidare resultat. Dessutom neosalvarsan- och merkuriolbehandling. Såret visade ingen tendens till läkning. — Patientens allmäntillstånd försämrades alltmer. Mors inträdde $^{24}/_{12}$ under bilden av marasm.

Sektion: Lues (mesaortit. luet.) + Fistula recto-vaginal. + Colitis ulceros. + Degeneratio organ. + Amyloid. incip.

44. 37-årig hustru (1604/16), som $^{16}/_{7}$—$^{19}/_{7}$ vårdats å med. avd. Hon hade varit sjuk med hög feber sedan $^{9}/_{7}$. Vid inkomsten betydligt slö samt omtöcknad. Allmäntillstånd dåligt. Temp. 40°, puls 136. Vidal negativ. Ingen nackstyvhet förefanns. På bröstet och buken ett fint utslag med antydan till pustelbildning här och var. Överfördes $^{19}/_{7}$ på kvällen till kir. avd., emedan hon börjat angiva spänning och ömhet i högra nedre delen av buken. Likaså smärta åt höger vid undersökning från vagina. Någon säker diagnos kunde ej ställas, men ansåg man sig på grund av ömheten över appendixtrakten böra göra en provlaparotomi, oaktat sjukdomsbilden ej för övrigt stämde med appendicit. Operation *(v. Holst)*; under lokalanästesi lades Mc. Burneysnitt. Appendektomi. Appendix var på mitten spolformigt ansvälld och visade tydliga tecken till inflammation, ehuru ej höggradig. Alla bäckenorganen kändes ödematösa, likaså cækum. Primär sutur. Efter operationen var patienten fortfarande slö och oredig. Klagade ej över några som helst smärtor. Buken var mjuk och oöm, såret reaktionsfritt. Tillståndet försämrades alltmer. Medvetslöshet inträdde $^{21}/_{7}$ och mors $^{22}/_{7}$.

Sektionen visade, på grund av formalininjektion, endast mindre uttalade förändringar. På grund av tydlig svullnad av lever och njurar samt förstoring av mjälten ställdes diagnosen *sepsis* utan känd utgångspunkt.

IV. Ämnesomsättningssjukdomar:

45. 55-årig arbetare (2463/16), som inkom $^{13}/_{11}$ för en hönsäggstor karbunkel i nacken, vilken uppkommit under 7 veckor, och som sista dagarna visat tecken till att breda ut sig. Socker i urinen. Han ställdes på diet. $^{15}/_{11}$ incision + tamponad (*Engström*). $^{10}/_{12}$ och $^{15}/_{12}$ incision av nya karbunklar (*Engström*). — Efter 5 veckors sjukhusvistelse inträdde

coma diabeticum $^{21}/_{12}$. Bikarbonat gavs i stora doser per os och intravenöst, men utan resultat. Mors inträdde två dagar senare.

Sektion: Carbunculus region. mastoid. et nuchæ + Cirrhosis pancreatis diabet. + Sepsis.

V. Cirkulationsorganens sjukdomar:

46. 55-årig kvinna (331/16) som sedan cirka 13 år haft av och till läkta sår å båda underbenen; inkom $^{7}/_{2}$ med typiska varikösa sår och pigmenterad eksematöst förändrad hud i dessas omgivning. Efter det såren fort läkts, och huden blivit blank och jämn, gjordes på grund av utbredda varicer inom saphena-magna-området Madelungs och Trendelenburgs operationer å höger ben $^{24}/_{2}$ *(v. Stapelmohr)*. Postoperativa förloppet utan anm. till $^{8}/_{3}$, då patienten fick kräkningar och frysningar. Påföljande dag tydlig erysipelas omkring ett av ärren. Detta debriderades, och en mindre abscess tömdes. Efter 6 dygns kontinuerlig feber, mors $^{15}/_{3}$.

Sektion: Ulcera varicos. anticrur. amb. + Varices + Erysipelas + Nephritis chron. interstit.

47. 64-årig snickeriarbetare (438/16), med 10-årigt hämorrhoidallidande, som intogs $^{21}/_{2}$ för operation. Redan för 8 år sedan tillrådd operation. Sista tiden hade patienten besvärats mycket av sitt onda, blödning etc. Som patientens allmäntillstånd efter åren var gott, tillråddes efter ett par dagars observation av patienten, operation, som $^{23}/_{2}$ utfördes under sakralanästesi (20 cm.^{3} 2 $^{0}/_{0}$ novokain) *(Norrlin)*. Efter 4—5 dygn inställde sig diarréer med stinkande uttömningar. Buken steg och blev meteoristisk. Inga kräkningar. Tillståndet fortfor till mors $^{9}/_{3}$.

Sektion: Thombrosis ven. haemorrhoidal. sup. et ramor. meseraic. inf. c. ileo + Bronchopneumoniae.

VI. Andningsorganens sjukdomar:

48. 29-årig cementgjutare (936/16), som två dagar före inkomsten sjuknat med ont i halsen och frysningar. Inkom $^{25}/_{4}$ på natten på grund av andnöd Två abscesser med stinkande var, belägna i trakten av submaxillariskörteln, inciderades

omedelbart *(v. Holst)*. På grund av tilltagande andnöd gjordes dagen därpå trakeotomi *(v. Stapelmohr)*. Under de följande dagarna riklig, stinkande varflytning ur såren. Svullnaden på halsen minskade hastigt. $^{1}/_{5}$ uppstod en häftig blödning från såret på högra sidan, vilken dock stannade för tamponad. Senare på dagen rusade patienten upp ur sängen under ett anfall av oro och fick då åter en häftig blödning ur såret, vilken likaledes stannade för tamponad. Mors på middagen.

Sektion: Phlegmone colli et mediastini et region. parotid. sin. (Angina Ludovicii.) + Pericardit. ac. + Abscess. pulmon. + Bronchopneumoniae. + Sepsis.

Vänstra parotis nästan fullständigt nedsmält och i kommunikation med yttre såret ock munhålan. Båda kärlskidorna varfyllda. På båda sidor öppna kärl tillhörande lingual-artarernas utbredningsområden.

49. 25-årig stuveriarbetare (311/1916), som på sista tiden skall ha använt mycket sprit. Inkom $^{5}/_{2}$ efter 2 dagars sjukdom med håll i högra sidan av bröstet samt frysningar. Dåligt allmäntillstånd, cyanotisk samt ej fullt orienterad. Punktion gav pneumokokkvar. Omedelbart under lokalanästesi gjordes *(v. Holst)* torakotomi med revbensresektion samt dränage av högra lungsäcken. — Ett dygn efter operationen fick patienten delirium tremens och sprang därunder ut i sjukhusparken. Lades då i cell. Oaktat stora doser kloral och bromidia var han ytterligt våldsam, ända tills mors inträdde $^{8}/_{2}$.

Sektion: Empyema pleurae operat. + Bronchopneumoniae + Pericarditis purulent. + Sepsis.

50. 22-årig man (459/16), vårdad å med. avd. sedan $^{18}/_{2}$ för högersidig pneumoni. $^{21}/_{2}$ gav punktion av höger pleura streptokokkvar. Hastig försämring $^{23}/_{2}$ på f. m. Överfördes då till kir. avd. — Var då så dålig med svag hjärtverksamhet, att man för tillfället ej ansåg sig kunna företaga något operativt ingrepp. Efter stimulering samt uttappning med med potain av 1 liter var någon förbättring, varför operation företogs kl. 10 e. m. *(v. Holst)*. Under lokalanästesi torakotomi och revbensresektion samt uttömning av $^{3}/_{4}$ liter var. Första dygnet efter operationen något bättre. Sedan hastig försämring och mors $^{25}/_{2}$.

Sektion: Empyema pleurae operat. + Abscess. pulmon. p. pneumoniam. + Tbc. pulm.

51. 30-årig målare (1668/16), som insjuknat $^{13}/_{7}$ i pleurit. Efter 10 dagars vård i hemmet nytt håll och frysningar, varför han $^{25}/_{7}$ intogs å härvarande tbc-avdelning, där $^{26}/_{7}$ 2,4 liter sero-purulent stinkande pleura-exsudat uttappades; detta befanns hålla streptokokker i renkultur. Den $^{27}/_{7}$ gjordes under lokalanästesi *(v. Stapelmohr)* revbensresektion och pleura-dränage. Temperaturen de närmaste 4 dygnen i nedgående fast med kvarstående högliggande pulskurva. Mors $^{2}/_{8}$.

Sektion: Empyema pleurae dx. + Abscess. subphren. + Degenerat. parenchym. organ.

»Ingen kommunikation mellan de båda härdarne påvisbar».

52. 37-årig poliskonstapel (2378/16), som legat sjuk i hemmet under 3 veckor och å medicinska avdelningen $^{30}/_{9}$—$^{3}/_{10}$; här påvisades streptokokk-empyem i högra lungan, varför han överfördes till kir. avd., där omedelbart *(v. Stapelmohr)* revbensresektion och torakotomi gjordes. Måttlig mängd tunnflytande vätska uttömdes. Tillståndet visade redan då allmänseptiska symptom. Mors $^{2}/_{11}$.

Sektion: Empyema streptococcica pleuræ dx. operat. c. pneumonia abscedent. + Septichaemia.

VII. Matsmältningsorganens sjukdomar:

53.* 34-årig kvinna (2365/16), som $^{30}/_{10}$ överfördes till kir. avd. från med. avd. för blödande ulcus ventric; vilket trots ulcuskur och blodstillande terapi alltjämt blödde. Vid inkomsten var patienten höggradigt anämisk och nedkommen, puls liten, ojämn, frekvent, ofta utsättande. Upprepade smärre hämatemeser, avföringar svarta. Op. ej indicerad t. f. av pat:s nedkomna tillstånd. Under fortsatt avtynande och förnyade blödningar, mors $^{8}/_{11}$.

Sektion: Ulcus ventriculi c. ventric. bisacc. + Ulcus duodeni perfor. ad pancreat. + Haemorrhagia in ventric. et intestin. + Anaemia grav.

54. 60-årig artist (2637/16), som i allmänhet haft god hälsa men sista 3 dagarna besvärats av obestämda smärtor i maggropen och uppkördhet jämte matthet. Tillkallad läkare konstaterade blod i avföringen, varför han inremitterades till med. avd. $^{29}/_{11}$. Då han där hade upprepade kräkningar, som blevo allt mörkare och icke läto sig stillas, överfördes han till kir. avd. $^{9}/_{2}$. Trots hans allmänna tillstånd var under me-

delmåttan (han hade emfysem och frekvent puls [c:a 100]) beslöts $^{17}/_{12}$ laparatomi under lokalanästesi, med eter efter peritoneums öppnande (*Dahlgren*). Å framsidan av duodenum intill pylorus fann man en del adherenser och strålig ärrbildning, antydande ett ulcus här, varför en bakre retrokolisk G.-e. gjordes. En bloccage ac pylorus försöktes men visade sig omöjlig på grund av dess otillgängliga läge (emfysematös thorax och riklig fettväv i buken). Efter operationen fortsatte de blodiga kaffesumpliknande kräkningarne och mors inträdde efter 15 timmar.

Sektion: Ulcus duodeni c. haemorrhagia et anaemia. — 2 cm. nedom pylorus påträffas ett ett-öres stort sår genomsättande slemhinnan och delar av muscularis och i botten av detta sår ses en i tarmens längdriktning fortlöpande pulsåder av nära en tändstickas tjocklek öppnad, utan att vara fullt avskuren.

55. 19-årig kontorist (1100/15), som sedan 3 år tillbaka besvärats av svåra, långvariga blodiga diarréer. I flera olika repriser skötts med medicin och diet utan något nämnvärt resultat. Å kir. avd. vårdades han $^{26}/_{5}$—$^{8}/_{5}$ 15. Då ingen förbättring inträtt, utan han under vistelsen hemma ännu mera fallit av, återkom han $^{11}/_{10}$ 15. — $^{13}/_{10}$ Operation (*Dahlgren*). Mc. B.-snitt. Appendektomi. En fistel på cækum anlades för att genom densamma lättare kunna medikamentöst behandla grovtarmen. Patienten var mycket nedkommen, blek och avtärd. Genom behandlingen tycktes i början patientens allmäntillstånd något höjas, men därefter inträdde försämring med svåra diarréer och riklig slemavsöndring från tarmen. Under tecken på höggradig inanition mors $^{16}/_{5}$ 16.

Sektion: Colitis ulcerosa + Bronchopneumoniae + Hypoplasia excess. lienis + Degeneratio renum.

Mjälten vägde 4.5 gm.

56.* 36-årig kvinna (1885/16), som insjuknat $^{23}/_{8}$ med allmänna febersymptom, vartill $^{26}/_{8}$ kom värk i nedre delen av buken samt diarré. Under sjukhusvistelsen visade sig avföringarna starkt var- och blodtillblandade, varjämte pat. hade starka tenesmer. Vid rektoskopering konstaterades en ulcererande akut proktit. Behandlades med lapissköljning m. m. Under symtom på sepsis mors $^{20}/_{9}$.

Sektion: Enterocolitis ulcerosa ac. (form. dysenterica.) + Sepsis.

57.* 42-årig hustru (2733/16), som häftigt insjuknat natten till $^{25}/_{12}$ med smärtor i buken och kräkningar. Ink. $^{25}/_{12}$ på f. m. — Allmäntillståndet starkt påverkat. Puls liten och hastig (120). Buken oöm. Klinisk diagnos sattes på akut gastroenterit. Patienten fick koksalt intravenöst och subkutant samt stimulantia. Mors inträdde under natten efter inkomstdagen.

Sektion: Enterit. acut. c. peritonit. incipient. + Sepsis.

58. 27-årig man (9/16), som sedan ungefär $^{1}/_{2}$ år lidit av magbesvär bestående i ojämn mage samt ofta smärta i högra nedre delen av buken, så att han ej kunnat gå i arbete sista månaden och ej känt sig kry någon gång. Insjuknade mera akut 1 dygn före inkomsten med rätt svåra plågor nedåt till höger i buken samt kväljningar och frysningar. Inkom $^{1}/_{1}$ med tydlig ömhet utan défence, mest över Mc. B., samt temp. 38,5° och puls 100. På grund av de långvariga besvären och den tillfälliga akutiseringen gjordes omedelbart under lokalanästesi (patienten hostade rätt mycket) laparotomi (*v. Stapelmohr*) och exstirpation av en höggradigt kroniskt förändrad appendix samt primär sutur av såret. Följande dag temp.-stegring till 39,3°. Temp. sjönk sedan de närmaste dagarna. Den $^{5}/_{1}$ på kvällen började buken stiga, och följande dag var patienten lätt ikterisk samt hade tydliga symptom på ileus, vilka icke hävdes med tarmsköljning eller laxativ. Då patienten följande dag företedde stark ömhet över gallblåsregionen, gjordes provlaporatomi genom snedsitt under högra toraxranden *(Dahlgren)*. Då starkt utspända tunntarmar här visade sig, tydande på ett tarmhinder, lades ett nytt snitt nedom naveln. Härvid befanns tunntarmarna i sin helhet diffust utspända och i peritonum en diffus luktlös fibrinopurulent peritonit. Efter enteropunktion och mjölkning av tarmarna syddes buksåret och en Witzelfistel å cækum anlades genom det debriderade Mc. B.-snittet från första operationen. Trots stimulering och intravenös injektion av Rössle's saltlösning mors efter 24 timmar.

Vid sektionen befanns i tunntarmen en nedåt tilltagande ansvällning av folliklar och plaques, delvis med rodnad och små blödningar.

Sektion: Enterit chr. et ac. + Append. chr. et ac. + Peritonit. ac. fibrinopurulent. diff. + Paralysis intestini.

59. 19-års man (1153/16), som inkom $^{18}/_{5}$ i dåligt tillstånd med défence i nedre delen av buken, ytlig näsvinge-

andning, uttorkad. Op. genast *(Forsblad)*, varvid i buken fanns tjockt var, härledande sig från en *gangränös appendix,* som dock ej var perforerad. Den exstirperades, varpå buken dränerades; efter op. hela tiden hastig hjärtverksamhet. Buken blev så småningom spänd, ehuru tarmen syntes funktionera. Fistel å tunntarmen lättade betydligt. Å cor uppträdde ett strävt, systoliskt blåsljud; variga sputa. Pat. avled den $^{26}/_{5}$ i tecken på allmän sepsis.

Sektion: Enteritis septica + Septichœmia + Bronchopneumoniœ.

60. 20-årig kypare (1024/15), som inkom $^{18}/_{5}$ 15. Hade vårdats å Mölndals sjukhus december 1907—maj 1908 för någon bukåkomma. Sedan frisk till $^{14}/_{5}$ 1915, då han sjuknade med smärtor i vänstra nedre delen av buken. Märkte samtidigt där en knytnävstor knöl. Vid inkomsten antydan till fluktuation å denna.

Operation *(Dahlgren)* $^{18}/_{5}$. Växelsnitt i vänstra nedre delen av buken. Utan att öppna bukhålan kom man in i en svårlig kaka, som låg i v. fossa iliaca. En del vävnadsslamsor uttogos för mikroskopisk undersökning. (Tumör misstänkt.) Dessa visade dock endast vanlig granulationsvävnad. $^{22}/_{5}$ fäkalfistel i såret. Utskrevs $^{13}/_{7}$ 1915 med kvarstående fäkalfistel. Ur fisteln kom obetydligt. Han var dock så besvärad därav, att han icke kunde sköta sin tjänst. Återkom $^{4}/_{9}$ 15 för att om möjligt få fisteln lagad. Tillståndet betydligt förbättrat, och ytterst liten fäkalsekretion ur fisteln kvarstod, varför han tillråddes vänta för att se, huruvida ej fisteln skulle läkas av sig själv. Återkom $^{3}/_{12}$ 1915 och yrkade på operation, då tillståndet ej förändrats. Operation $^{6}/_{12}$ *(Dahlgren)*. Snitt i högra rektusskidan. Adherenser runt om mellan omentet, bukväggen och flera tarmslyngor. Dessa löstes. Nytt snitt med excision av fisteln. Stor defekt i flexurens vägg, varför en plastik måste fogas till suturen. Tarmväggen var efter utlösningen ur de svåliga och utbredda adherenserna i så illa åtgånget skick, att denna åtgärd ansågs mindre riskabel än en resektion. Appendix var liten och skrumpen, till stor del utan lumen och omgiven av adherenser. Den borttogs. Rektusskidesnittet syddes primärt, det andra dränerades.

Operation $^{10}/_{12}$ 1915 *(v. Holst)*. På grund av börjande ileus lades en Witzels fistel på cækum. De två föregående operationssåren lades öppna och dränerades. Ur dessa illaluktande sekretion. Tarmarna fula och belagda. Operat. på grund av fort-

satt ileus $^{11}/_{12}$ 1915 (*von Stapelmohr*). Revidering av vänstra och mittsåren. Tömning av abscess ned mot lilla bäckenet. Witzels fistel på en spänd tunntarmslynga. Varig sekretion från alla tre såren; tarminnehåll från det vänstra och mittsåret. Avföring även per rektum. I mitten av februari 1916 inställde sig diarréer, som ej påverkades av behandling. $^{23}/_{2}$ 1916 gjordes försök *(Dahlgren)* att genom invikning sluta den i vänstra såret befintliga tunntarmsfisteln (större ingrepp ej möjligt på grund av patientens nedkomna tillstånd). Avgången av tarminnehåll ur det vänstra såret upphörde ej, men minskades, och patienten tog sig något. Senare ånyo försämring, som fortsatte tills mors inträffade $^{21}/_{5}$.

Sektion: Fistula flexuræ sigmoid. + Abscessus stercoral. pelv. minor. + Bronchopneumoniæ.

61. 77-årig änka (321/1916). Inkom $^{5}/_{2}$ 16, av läkare inremitt. för inklämt bråck. Hade sedan 30 år haft bråck Vid inkomsten ytterst dålig, cyanotisk. I högra annulus cruralis ett hönsäggstort irreponibelt bråck. Buken ömmande och spänd i högra nedre delen. Operation omedelbart under lokalanästesi (*v. Holst*). Bråcket visade sig vara en mycket förtjockad bråcksäck, utan annat innehåll än stinkande coli-var. Då det misstänktes, att varbildningen utgått från appendix, lades under lokalanästesi Mac Burneysnitt. Cækum och närmaste tunntarmar tjocka och svullna. Rikligt med colivar rann även ut här. Appendix syntes ej, och ansåg man ej lämpligt i följd av patientens dåliga tillstånd att söka efter denna, vilket också skulle erbjudit svårigheter, särskilt som patienten ej var sövd. En Witzels fistel lades på cækum och de båda operationssåren dränerades.

Tillståndet försämrades och mors inträdde under tecken på tilltagande hjärtsvaghet $^{11}/_{2}$.

Sektion: Peritonitis ac. ex appendicit. gangrænosa + Degeneratio myocardii + Œdema pulmon.

62. 17-årig fiskare 983/16. Inkom $^{29}/_{4}$ 16 med temp. 38,5 puls 92 samt brädhårt spänd buk. Varigt expektorat Hade blott varit sjuk i 2 dagar. Såg medtagen ut. Operation omedelbart (*Dahlgren*). Snitt i medellinjen ovan naveln. Ingen ökad vätska i buken. Ventrikeln och gallblåsan utan anmärkning. Colon transversum fäkalfylld. Tunntarmarna sammanfallna. Därefter gjordes snitt genom

högra rektusskidan nedom naveln. Cækum var starkt utspänd samt omvriden $^1/_2$ varv. Den vreds tillbaka. I tunntarmsmesenteriet en del smärre körtlar. Tunntarmen skör. Serosan brast på ett ställe och syddes även. Appendix var lång, men såg makroskopiskt normal ut. Den exstirperades (*v. Holst*) och stumpen översyddes på vanligt sätt. Båda såren syddes. Tarmsköljning de första dagarna gick bra. $^1/_5$ en kräkning. Buken började bli något mindre mjuk. De närmaste dagarna gick det sämre med tarmsköljningarna, och buken började stiga.

$^4/_5$ 16. Ny operation (*Dahlgren*) Mac Burneysnitt. Cækum och närmaste tunntarmen utan anm. För övrigt voro tunntarmarna mer och mindre injicerade och cyanotiska. Ökad vätska i buken. Vid appendixstumpen suppuration, om på grund av suturernas bristning eller emedan de skurit igenom svårt att avgöra. Likaså suppuration vid den översydda serosabristningen på tunntarmen. Witzels fistel genom appendixhålet, som tagits upp. Utmjölkning av tunntarmen genom den lagda fisteln. De första 3 dygnen efter operationen gick det bra med tarmsköljning och buken blev mjukare. Hosta såsom förut. $^8/_5$ buken mera elastiskt uppdriven men utan spänning. Vid 2-tiden stark frysning samt plötsligt oredig och mors efter några min.

Sektion: Peritonit. ac. purulent. + Abscess. retrocaecal. + Bronchopneumoniæ + Sepsis.

Sepsis med all sannolikhet förefintlig vid inkomsten. Obducenten yttrade, »att man hos patienten kunde väntat suppuration, var man använt kniven.»

63. 63-årig änka (1476/16), som haft appendicit-symtom i 11 dygn, men ej sökt läkare förrän inkomstdagen $^3/_7$. Vid inkomsten var pat:s allmänna tillstånd rätt dåligt. I högra nedre bukkvadranten palperas strax under bukbetäckningarna en starkt ömmande resistens. Under novokain-suprarenin-anästesi jämte något eter gjordes omedelbart laparotomi (Mc. B.-snitt) (*Holmdahl*) och en äggstor coli-abscess öppnades och dränerades med »cigaretter». Tarmfunktionen efter operationen hela tiden utan anmärkning. Temperaturen, som vid inkomsten var 38,3 gick ned dagen efter operationen och var sedan afebril med en pulsfrekvens på c:a 90. Under tilltagande slöhet mors $^{16}/_7$ 1916, utan att något lokal kunnat påvisas.

Sektion: Peritonit. circumscript. + Degeneratio paren-

chym. organum. — I appendixregionen en begränsad abscess med kommunikation utåt operationssåret; peritoneum i övrigt utan anmärkning. Kraftig parenkymatös degneration i inre organ.

64. 80-årig arbetare (1386/16), som sedan flera år haft trög mage och sista 4 dagarna varit sängliggande. Under sista 14 dagarna har avföringen blivit allt trögare och trots upprepade lavemang i hemmet har någon fäces-avgång ej uppnåtts. Han inkom i ett uselt allmänt tillstånd med starkt uppdriven och spänd buk. Under diagnosen obturationsileus på grund av tumör anlades genast efter inkomsten under lokalanästesi en fistel (*v. Stapelmohr*) på den utspända cækum. Denne fungerade väl de närmaste dagarna. 3 dagar efter operationen uppkom dubbelsidig parotit och under tilltagande avtyning avled pat. 4 dygn efter operationen.

Sektion: Mesosigmoiditis chron. adhæsiv. + Ileus + Parotitis + Sepsis. — »Mesosigmoideum svåligt omvandlad — —; nedre sigmoidea-slyngan omvriden $^1/_2$ varv».

65. 69-årig arbetare (1474/16), som sista 14 dagarna vårdats hemma under tilltagande ileus-symtom. Läkare, som undersökte pat. $^{26}/_6$ 1916 ansåg, att pat. borde vårdas å sjukhus och utfärdade samma dag remiss till sjukhus under diagnos tarmstenos. Patienten önskade själv ej komma in å sjukhus och stannade hemma. Då symtomen alltmer förvärrats, inkom han först $^3/_7$ i ett uselt allmäntillstånd och med starkt uppdriven buk. Under misstanke på en tumör-ileus gjordes (*v. Stapelmohr*) med lokalanästesi laparatomi över cækum och en cækostomi anlades å den starkt utspända cækum. Fisteln fungerade utan anmärkning och buken minskades alltmer. Mors under tilltagande kraftavfall $^6/_7$.

Sektion: Ileus e peritonit chr. fibr. adhæsiva + Bronchopneumoniæ + Myocardit. chr. fibros.

66. 75-årig f. d. lärarinna (4/1916), som inkom $^{31}/_{12}$ 1915 med ett sedan 4 dagar inklämt kruralbråck. Fäkala kräkningar sista dygnet. Omedelbart under lokalanästesi herniotomi, resektion av gangränös tunntarm, radikaloperation av bråcket (*Norrlin*). Dagen efter ingreppet var patienten kall, pulslös, men repade sig efter stimulation. Därefter tillstötte upprepade diarréer, som fortforo till mors $^6/_1$.

Sektion: Hernia crural. dxtr incarcerat. c. gangræn. intestin ilei. operat. + Peritonit. diffus. ex enteritide + Degeneratio myocardii.

»— — Vid övre delen av ileum en tarmdel borttagen och ändarna förenade side-to-side; suturerna sluta väl, men bakom kylset står en liten tjock varsamling. —»

67. 57-årig kvinna (413/16), opererad $^{18}/_{2}$ (*v. Stapelmohr*) för vänstersidigt kruralbråck. Nämnde då ej, att hon för någon tid sedan haft ansiktsros. Såret läkte per primam, och trådarna togos efter en vecka. På 9:de dagen efter operation en feberstegring. De följande 2 dygnen feberfri. På 11:te dagen efter operationen $^{27}/_{2}$ infektion i ärret med en liten subkutan abscess samt börjande erysipelas omkring. Denna spridde sig över nästan hela kroppen. Patienten lär ha haft för vana att ligga och riva sig på kroppen och har antagligen gjort så i trakten av operationssåret. Mors $^{14}/_{3}$.

Sektion: Hernia cruralis sin. operat. + Erysipelas migrans + Pneumonia carnificat. sin. + Nephrit. chron. interstitialis gravis.

68. 70-årig änka (772/16), som inkom $^{3}/_{4}$ med ett högersidigt sedan 1 dygn inklämt kruralbråck. Herniotomi företogs omedelbart (*v. Stapelmohr*), varefter 15 cm tunntarm måste på grund av gangrän reseceras; tarmändarna förenade (end-to-end). Den $^{6}/_{4}$ gjordes laparotomi på grund av ileus-symtom; inga peritonittecken, väl slutande anastomos-sutur; kommunikationen syntes dock utgöra ett relativt hinder, varför strax ovan anastomosen en Witzelfistel anlades. Denna fungerade under närmaste dygnet väl. Mors plötsligt i hjärtsvaghet $^{7}/_{4}$.

Sektion: Hernia crural. incarc. c. gangræna ilei et ileus p. operat. + Stenos. valv. mitral. + Myocardit. chr. fibros.

»Anastomosen genomsläpper efter tänjning ett lillfinger; slemhinnan, särskilt på nedre ändan betydligt svullen; nedanför liggande tunntarm tämligen sammanfallen, med rikliga blödningar i submukosa och subserosa samt med tendens till gråsvart missfärgning, dock utan gangrän».

69. 76-årig kvinna (2033/16), som inkom $^{17}/_{9}$ med högersidigt sedan 3 dygn inklämt kruralbråck. Operation (*v. Holst*) omedelbart under lokalanästesi. Det var ett hernia Littrica på en tunntarm. Ett missfärgat ställe på tarmen veckades in

och syddes över. Primär sutur. Magen kom ej i gång dagen efteråt, utan man måste laxera patienten. Sedan blev buken mjuk och patienten klagade ej över några smärtor. $^{17}/_{9}$ på morgonen var patienten påfallande blek, men klagade ej över några som hälst smärtor i buken. $^{17}/_{9}$ kl. 3,30 e. m. helt plötsligt mors.

Sektion: Hernia incarcerat. operat. + Ulcus perforans intestin. (p. sutur.) + Peritonit. ac. + Nephrit. chron. interstitial. secund.

— En av suturerna över det missfärgade stället visade sig ha skurit igenom, och det hade uppstått ett hål i tarmväggen. Slemhinnan var utgående från detta ställe på ett 1 cm. långt ställe ulcererad med gråvita beläggningar i sårkanterna. Suturen torde antagligen ha fattat väl djupt och skurit av något viktigt kärl till slemhinnan.

70.* 50-årig hustru (538/16), som inkom $^{4}/_{3}$ efter att under 5 dygn legat hemma med fäkala kräkningar. Vid inkomsten dåligt allmäntillstånd med stark cyanos samt ytterst svag puls. Buken uppdriven, spänd samt ömmande. Ödem i bukväggen. Inga bråck palpabla. I ventrikeln stod 2 liter kaffesumpliknande vätska, som innehöll blod. På grund av patientens ytterligt dåliga tillstånd ansågs operation omöjlig. Trots stimulentia kunde ej hjärtverksamheten i någon nämnvärd grad förbättras. Mors inträdde $^{6}/_{3}$.

Sektion: Hernia obturatoria bilat., quorum dxtr incarcerat. + Ileus + Degen. myocardii + Bronchiectasiæ.

71. 52-årig handlande (309/16), som inkom $^{4}/_{2}$. Symtom av cholelithiasis sedan 1887. Svårare anfall årligen sedan 1912. Sedan jultiden 1915 frysningar, feber samt tilltagande ikterus. Sista månaden besvärlig hudklåda. Vid inkomsten subfebril; temperatur samt puls utan anm. $^{11}/_{2}$ och $^{12}/_{2}$ frysningar med temperaturstegringar ända till 39.6 °. Bronkit med rikligt varigt expektorat. $^{22}/_{2}$ företogs operation (*Dahlgren*). Under kloroformnarkos snedsnitt under högra thorax-randen + cholecystektomi + choledochus-dränage + duodenotomi + plastik å divertikelhals + tamponad av gallblåsebädd + partiell bukväggssutur i étager. Gallblåsan liten, skrumpen med förtjockad, svålig vägg, kunde efter åtskilligt letande påträffas, sedan en del adherenser med omgivande organ lösts trubbigt och med skarpa instru-

ment. Choledochus inciderades, varvid galla av normalt utseende utrann. D. hepaticus sonderades 10 cm. upp i levern, utan att sten påträffades. Blott ett mindre konkrement fanns i blåsan. Nedåt gick sonden till papillen. Sten kunde varken sonderas eller kännas. Choledochus obetydligt vidgad, men tjockväggig. För att vinna klarhet angående hindret, inciderades duodenum med ett tvärsnitt å mellersta (vertikala) stycket. Man fann å duodenums baksida en fingervid, rund, jämn öppning, ledande in i en knappt valnötsstor divertikel. Dennas nedre kant inciderades några cm., varvid divertikelhalsen vidgades. Sonden genom choledochus kunde ej föras ned i tarmen, men som denna syntes innehålla normal galla, avstod man från vidare ingrepp, särskilt som patienten var rätt dålig och blödde diffust från flera ställen i operationsfältet. Incisionen i duodenum slöts med 3 suturrader. Under operationen kamfer. Efter densamma koksalt subkutant. — Mors 12 tim. efter ingreppet i hjärtinsufficiens.

Sektion: Cholelithiasis et diverticulum duodeni operat. + Degeneratio myocardii.

72. 52-årig vaktkonstapel (683/16), som insändes $^{23}/_{3}$ under diagnos: Cholelithiasis? Ulcus carcinomat? Den inremitterande läkaren, som flera år observerat patienten, hade aldrig misstänkt något gravare lung- eller njur-lidande. Röntgen visade misstänkt sår i pylorus samt gallsten. Ingen retention; achlorhydri. — Urin utan anm. Patienten observerades å avdelningen under 4 dygn före operationen. Med undantag för temp. vid inkomsten, 37.$_{6}$ ^{0} på e. m., aldrig över 37.$_{3}$ ^{0}. Puls: 76—88. Lindrig hackhosta med något slemmigt expektorat. Vid laparatomi $^{27}/_{3}$ (*Dahlgren*)fann man en i adherenser inbäddad, med stenar fylld gallblåsa, vilken exstirperades. Operationen tekniskt svår, orolig narkos. Efter ingreppet rikligt, varigt expektorat och temp. stegring upptill 40 ^{0}. Tarmfunktion utan anm. Under tilltagande symtom av respirations- och hjärtinsufficiens mors $^{6}/_{4}$.

Sektion: Cholelithiasis (operat.) + Bronchiectasiae + Pneumonia acut. + Degeneratio myocardii + Abscessus ren. sin. vetus + Hydronephros. sin.

Ventrikel och operationsfält utan anm.

73. 36-årig kvinna (1094/16), som vårdats å med. avd. $^{20}/_{11}$ 1915—$^{13}/_{5}$ 1916 för cholecystit-anfall jämte kronisk nefrit.

Hade $^{1}/_{2}$-år förut vårdats å samma avdelning under diagnos rheum. art. acut. + pyelo-nephrit. chron. + Pericardit. Anfallen minskades i intensitet och frekvens under sjukhusvistelsen. Sista månaden hade hon dock konstant remitterande feber jämte frysningar, avmagring och tilltagande ikterus. Överfördes till kirurg. avdeln. $^{13}/_{5}$ i ett uselt allmäntillstånd. $^{16}/_{5}$ gjordes under lokalanästesi (*Dahlgren*) incision över gallblåsan, varvid man fann starka perikolecystitiska adherenser och en tjock skrumpen gallblåsa. Operationen fortsattes i eternarkos. Gallblåsan, som var avstängd mot choledochus och utan gallfärgat innehåll, exstirperades och choledochus-dränage gjordes. På grund av pat:s usla tillstånd avstods från vidare exploration. Såret dränerades och syddes partiellt. Efter övergående förbättring mors $^{18}/_{5}$.

Sektion: Lithiasis duct. choledoch. (lillfingerändstor sten i papillen, buktande denna starkt in i duodenum). + *Cholangit.* + *Peritonit. ac.* + *Nephritis chron. et acut.*

74. 70-års kvinna (1098/16), som inkom $^{12}/_{5}$ 16 i ytterst dåligt tillstånd, efter att på natten ha insjuknat med smärtor i epigastriet, småningom dragande sig över åt höger sida. Upprepade kräkningar och frysningar. Skleræ, hud och urin lätt ikteriska. Gallblåsan starkt utspänd och ömmande, når en tvärhand nedanför navelplanet. Ingen peritonit. På grund av pat:s usla tillstånd uppsköts op. $^{13}/_{5}$ ytterligare försämrad, kall och blå om händer och fötter; puls ej palpabel. Efter upprepade kamferinjektioner gjordes som ett sista försök under lokalanästesi cholecystostomi (*Dahlgren*) med uttömning av galla och ett tiotal hasselnötsstora stenar; dränage. Op. måste inskränkas till minsta möjliga ingrepp. Efter op. repade sig pat. fort och bra. $^{28}/_{5}$ togs dränagen. Tillståndet sedan gott till $^{6}/_{6}$, då ånyo uppstod värk i galltrakten. Temp. 39.°, puls 100°. Under lokalbedövning gjordes nu åter cholecystostomi med dränage (*Forsblad*). En stor mängd fullständigt klar galla uttappades. Efteråt snabb förbättring till $^{24}/_{6}$, då retention av gallan åter inträffade. Samma dag förnyad cholecystostomi (*Forsblad*) och uttappning av cirka 250 cm³ klar galla. Efter detta ingrepp inträdde en lovande förbättring. Galldränagen togs $^{7}/_{7}$. Avföringarna normalt färgade, hull förbättrat; $^{22}/_{7}$ åter smärtor i epigastriet, kräkning, svår dyspé och ångestkänsla, cyanos, kallsvett. Buk mjuk, ingen tumor palpabel, men ömhet i hypokondriet. Op. (*Holmdahl*), förnyad cholecystostomi. Sparsam mängd galla av ljusgul färg. Där-

efter växelsnitt över Mc Burney. I buken fanns ljusgul galla och cækum var starkt utspänd. Cækostomi. Cigarettdränage. Åter någon förbättring; men efter kort tid sakta, progredierande avtackling. Höggradigt marantisk avled pat. $^{27}/_{8}$ 1916.

Sektion: Lithiasis duct. hepatic. + Perforat. vesic. felleae c. peritonit. saccat. + Empyema subphren. ambor. + Pneumonia.

75. 35-årig man (2068/16), som inkom $^{20}/_{9}$ 16 efter blott 1 dags sjukdom. Såg påverkad ut och hade meteoristiskt uppdriven buk samt i övre delen en palpabel, stor resistens. Observerades till aftonen, då smärtorna i buken tilltagit. Diagnos ställdes på akut pankreatit och operation företogs (*Dahlgren*). I buken förefunnos fettvävsnekroser på flere ställen. Bursa omentalis något utspänd och innehållande rödbrun vätska av egendomlig lukt. Man gick igenom lig. gastrocolicum och dränerade bursa omentalis men inciderade ej pankreas. Denna kändes något förstorad. — Buken slöts utan dränage av bursa omentalis. — Vid uppvaknandet efter operationen ett anfall av delirium med ytterlig våldsamhet. — Dagen därpå lugnare. Pulsen svag. Patienten cyanotisk. Försämrades sedan hastigt. Mors $^{22}/_{9}$.

Sektion: Pancreatitis haemorrhagica. op. + Degen. organ.

Pankreas var betydligt förstorad, hård. Förstoringen omfattade särskilt cauda, som var knytnävstor.

VIII. **Könsorganens sjukdomar:**

76. 74-årig f. d. skeppare (2224/15), som inkom $^{25}/_{10}$ 15 för hypertrophia prostat. c. retent. total. urinæ. Då retentionen ej minskade, och patienten själv yrkade på operation, företogs $^{8}/_{11}$ transvesikal prostatektomi (*v. Holst*). $^{26}/_{11}$ ödem i högra benet, vilket sedan spred sig uppåt högra sidan av buken. $^{10}/_{12}$ ödemet i benet minskat, men kvar över högra delen av buken och högra lumbaltrakten. $^{20}/_{12}$ 15 gjordes under lokalanästesi växelsnitt ovanför Mc. B. (*v. Holst*). Colon ascendens befanns då liksom upptapetserad på en retroperitonealt belägen fluktuerande resistens. Snitt mera lumbalt, varigenom tömdes $4^{1}/_{2}$ liter stinkande varblandad urin. $^{30}/_{1}$ voro såren i sidan läkta. Från epicystotomisåret kommer ytterst

litet urin. Patienten har sedan 1 månad vistats uppe och tömmer sin blåsa själv. $^{2}/_{2}$ en mycket häftig näsblödning, varvid mors inträdde nästan omedelbart.

Sektion: Hypertrophia prostatæ operat. + *Pyonephrosis dxtr operat.* (e strangulation. ureter. inflammatorica). + *Epistaxis* + *Anæmia grav. (kvävningsdöd).*

»Små oesofagusvaricer funnos, men ingenstädes bristning av dessa. Rikligt med blod i bronker och trakea, likaså i ventrikeln och oesofagus. Vid linea anonyma låg h. ureteren inbäddad i vargenomsatt vävnad omfattande fettväven och främre delen av muskeln».

77. 68-årig f. d. lantbrukare (1512/16), som inkom $^{10}/_{7}$ med blåsbesvär sedan 1 år; nu sedan 4 mån. ischuria paradoxa. Vid inkomsten totalretention med mer än 1 liter urin i blåsan. I urinen streptokokker. Blodtrycket 187 mm. Ingen påtaglig arterioskleros, men föreföll klen. Ordinerades tappningar och sköljningar samt hexametylen. Då retentionen ännu efter $^{1}/_{2}$ mån. ej minskats, och patienten ansåg sitt tillstånd odrägligt samt yrkade på operation, gjordes $^{26}/_{7}$ transvesikal prostatektomi (*v. Holst*) under sakralanästesi samt med infiltrationsanästesi i blåssnittet. $^{30}/_{7}$ fick patienten epididymit på vänster sida och $^{7}/_{8}$ på höger sida. Från $^{16}/_{8}$—$^{20}/_{8}$ frysningar varje dag samt hastig och arytmisk puls. Varig flytning ur urinröret. Perineum kändes hårt, och vid tryck på detsamma kom var ur penis. En mindre incision gjordes i perineum och därifrån punktion i tanke att en abscess förefanns men utan resultat. $^{24}/_{8}$ hade det gått till smältning i vänstra epididymis, varest inciderades (*v. Holst*) en abscess. — Allmäntillståndet försämrades med hastig puls och frysningar. $^{6}/_{9}$ inciderades(*v. Holst*) på högra sidan i perineum en djupliggande abscess på 50 cm.^{3} var. Mors inträdde $^{7}/_{9}$ under bilden av hjärtsvaghet.

Sektion: Hypertrophia prostat. c. retent. urin. total et ischuria paradox. operat. + *Thromboplebit. sept. pelvis.* + *Pyaemia* + *Aortit. luet.* + *Infarct. myocard. infect.*

78.* 64-årig trädgårdsarbetare (1980/16), som sedan ungefär 1 år besvärats av ischuria paradoxa. Allmäntillståndet vid inkomsten rätt gott. Perifer kärlrigiditet. Prostata måttligt förstorad. Urinen vid inkomsten klar, utan albunim och utan växt. Då blodtrycket visade på en nefrit (190 mm. Hg)

avstods från en tilltänkt radikaloperation, trots att residualurinen icke visade tendens till ändring (300—600 cm^3), under daglig kateterbehandling. Under den fortsatta sjukhusvistelsen visade sig urinen vara varhaltig med bakterieväxt. Mors 1 månad efter inkomsten.

Sektion: Hypertrophia prostatæ + Cystopyelonephritis parulenta + Nephritis apostematos. + Tbc. pulm. + Pneumonia dx. — Njurar och blåsa visade en gammal process.

79. 52-årig folkskollärarinna (2058/16), som $^{12}/_{9}$ insjuknat med trötthetskänsla, svårighet att svälja och feber (40°). Några dagar senare införd till epidemisjukhuset, då tyfus misstänktes. Vidal neg. Överfördes $^{17}/_{9}$ till med. avd.; fick där ileussymtom, varför hon $^{18}/_{9}$ fördes till kir. avd. Temp. 38.1°, puls 90. Buken starkt uppdriven och spänd och bäckenet utfylldt av en hård kaka. Efter upprepade tarmsköljningar fäces- och väderavgång. $^{19}/_{9}$ på kvällen op. (*Dahlgren*) under diagnos: bäckenabscess. Snitt i högra fossa iliaca. Här fanns intet var, men riklig mängd serös vätska. Cigarettdränage. Försämrades dock alltmer: exsudat i vänstra pleuran, erysipelas faciei. $^{23}/_{9}$ starkt uppdriven buk. Punktion från rektum gaf 0. Witzelfistel å tunntarm. På kvällen alltmer försämrad, mors $^{24}/_{9}$.

Sektion: Salpingitis chron. et ac. + Peritonit. ac. purul. + Peritonit. chron. fibrosa adhesiv. + Ventriculus bisaccatus + Pleurit. exsud.

IX. Ledgångarnes och bensystemets sjukdomar:

80. 15-årig yngling (1473/16), som sedan $^{24}/_{6}$ 1916 haft en böld i nacken, vilken behandlats i hemmet med omslag, tills den spontanperforerade. Inkom å sjukhuset $^{3}/_{7}$ med symtom på en akut osteomyelit i övre ändan av vänster tibia. Trepanation och uppmäjsling av benkanalen gjordes genast (*v. Stapelmohr*) i lokalanästesi, varvid varig märg utskrapades och tamponad gjordes. Temperaturen, som vid inkomsten var 41.1°, föll de närmaste 2 dygnen, för att sedan ånyo gå upp till mellan 40.5° och 41.5°. Samtidigt symtom på pyämi. $^{9}/_{7}$ inciderades en abscess i handen. Mors $^{10}/_{7}$.

Sektion: Osteomyelit. septica tibiæ dx et oss. metacarp. sin. + Infarct. sept. pulm. et lienis + Septichopyœmia.

81. 30-årig man (1691/16), som vid 7 års ålder opererats för benröta i högra underbenet, inkom $^{31}/_{7}$, sedan han de sista 14 dagarna haft värk i benet. Företedde tecken på osteomyelit i tibia, varför operation företogs (*v. Holst*): trepanation av tibia samt utskrapning av en hönsäggstor håla med varigt innehåll. $^{10}/_{8}$ svullnad i höger knä med varig utgjutning, varför gjordes artrotomi (*v. Holst*) med dränage av knäleden. Därefter måste vid 4 olika tillfällen operativt ingrepp företagas (*v. Holst*) för att tömma avstängda abscesser mellan musklerna å såväl över- som underben. Då mannens tillstånd försämrades trots behandling (bl. a. med vaccin), gjordes $^{31}/_{8}$ exartikulation av underbenet i knäleden (*v. Holst*) för att om möjligt rädda hans liv. Tillståndet försämrades emellertid hastigt, och mors inträffade $^{2}/_{9}$.

Sektion: Osteomyelitis tibiae dx. + Sepsis.

X. Svulster.

82. 7-årig gosse (1554/16), som inkom $^{14}/_{7}$ från med. avd. under diagnos: Tumor cerebelli. — Enligt uppgift skulle han i okt. 1915 fallit baklänges från en kärra och slagit bakhuvudet. Detta hade sedan dess börjat växa betydligt. Ända sedan traumat har han haft en raglande gång. Sista tiden har han ej alls kunnat varken gå eller stå samt ofta klagat över huvudvärk. Föräldrarna yrkade på, att operation måtte företagas, även sedan man fullt klargjort för dem de små utsikterna.

Op. $^{28}/_{7}$ 1:sta séancen (*v. Holst*): Osteoplastisk trepanation över lilla hjärnan. Duran var ytterst spänd. Punkterades ej. Efter operationen var patienten något cyanotisk. Pulsen svag. 1 tim. efter operationen inträdde mors hastigt. Patienten vaknade aldrig till medvetande efter operationen.

Sektion: Tumor cerebelli. — Tumören var drygt valnötstor och satt i spetsen av vermis. Starkt ökat hjärntryck. Sidoventriklarna ofantligt utspända av vätska. Hemisfärernas hjärnsubstans på laterala sidan 2 cm. i genomskärning, på mediala sidan blott 0.5 cm.

83. 33-årig man (2246/16), som under sista 3 åren då och då haft epileptiforma anfall. Sista 3 veckorna tilltagande huvudvärk, varför han intogs $^{24}/_{8}$ å med. avd. Här konstaterades hjärntumör, utan att densamma säkert kunde lokaliseras,

dock misstänktes vänstra pannloben. Då han blev allt slöare och synförmågan började avtaga, överskickades han $^{16}/_{10}$ till kirurg. avd. för trepanation, närmast i avlastningssyfte. Samma dag gjordes en osteoplastisk trepanation över pannloben *(v. Stapelmohr)* med öppnande av duran, varvid man fann en till ytan å ett 2-kronestort område nående blåröd tumör, som diffust övergick i omgivande hjärnsubstans. Då tumören syntes inoperabel, avstod man från försök till radikaloperation, och efter tamponad mot ett blödande ställe i tumören och avlägsnande av benstycket slöts hudsåret. Den närmaste tiden var pat. avsevärt bättre. Dock uppstod där tamponaden legat en allt mer sig ökande hjärnprolaps med riklig likvorflytning. På grund av att prolapsen alltmer ökade sig, beslöts excidera partiet, vilket gjordes den $^{16}/_{11}$ (*v. Stapelmohr*). Huden slöts över cerebrum. Efter detta blev pat. allt slöare, meningit-symtom tillstötte och mors inträdde $^{20}/_{11}$.

Sektion: Glioma lob. front. sin. + Ependymitis et meningitis purulent. + Bronchopneumoniæ. — Tumören nära knytnävstor. I sidoventriklar flockar av var; i mjuka hinnorna å basen stråk av tjockt, gult var.

84. 19-årig flicka (2737/16), som sedan $^{1}/_{2}$ år haft symtom på sin nuvarande sjukdom och sedan $^{26}/_{11}$ vårdats å med. avd., där diagnosen sattes på tumor cerebri utan lokalisation. Då synen alltmer avtog, och slöhet inträdde, överfördes hon $^{26}/_{12}$ till kirurg. avd. för avlastningstrepanation. Följande dag trepanation (*v. Stapelmohr*) över v. pann-parietal-lob. Stark utspänning av vänstra sidoventrikeln påvisades. Efter punktion öppnades ventrikeln genom ett litet snitt i frontalloben, och den i 3 flikar uppkluvna duralambån inlades jämte 4 grova silketrådar i densamma såsom dränage. Benlambån extirperades och såret slöts. Mors efter $1^{3}/_{4}$ dygn.

Sektion: Gliomæ hemisfer. dx. cerebri. c. hydrocephal. intern.

85. 72-årig änka (2107/16). Hade under sista 5 à 6 veckorna haft plågor i buken, vilka tvungit henne att alltemellanåt intaga sängen. Sista 3 dagarna tilltagande plågor nedåt höger sida samt kräkningar. Vid inkomsten $^{25}/_{9}$ gjordes genast, trots ett starkt påverkat allmän-tillstånd laparotomi *(Dahlgren)*, och en nära barnhuvud stor torkverad ovarialcysta exstirperades. Efter operationen kom aldrig tarmen i funktion. Då kräkningarna alltmer tilltogo, gjordes $^{29}/_{9}$ relaparatomi

(Dahlgren), varvid konstaterades en allmän tunntarmspares utan peritonit, varjämte en tunntarmsslynga låg vriden om sitt mesenterium åstadkommande ett relativt hinder. Enteropunktion och mjölkning. Mors följande morgon $^{30}/_{9}$.

Sektion: Klin. diagnosen + Peritonit. ac. partial. + Pneumonia ac. dx. — »Serosan glatt med undantag för ett parti av tunntarmarna, som ligger omedelbart intill operationssåret; här densamma starkt rodnad och fibrinbelagd.»

86. 52-årig hustru (2057/16), som inkom $^{18}/_{9}$. 6 veckor tidigare värk i ryggraden mellan scapulæ. En månad senare iakttog hon en tumör i vänstra mammarkörteln. Vid inkomsten var patienten kakektisk; v. bröstkörteln intogs av en stor, hård, oregelbunden tumor, över vilken huden var fixerad och indragen. I v. axillen tumörvandlade körtlar. Röntgenfoto visade en kompression av D. VII, mest lik en tbc-spondylit. Op. $^{21}/_{9}$ *(Forsblad)*: amputatio mammæ med utrymning av regionära körtlar. Pat:s tillstånd försämrades emellertid alltmera; mors $^{2}/_{12}$ under bilden av höggradig marasm.

Sektion: Cancer mammæ op. c. metastat. vertebr. et sterni et hepatis.

87. 62-årig kvinna (2699/16), som sedan 1 år märkt en knöl i högra mamma och under sista 4 veckorna varit mera slö och visat en nedsättning av själsförmögenheterna. Hon inkom å sjukh. $^{18}/_{12}$. På grund av hennes dåliga allmäntillstånd dels uppsköts en tänkt operation till $^{21}/_{12}$, dels gjordes under lokalanästesi (*v. Stapelmohr*) en enkel exstirpation av tumören. Sårläkning med normalt förlopp. $^{28}/_{12}$ blev patienten fullständigt medvetslös med soporös andning. Mors $^{30}/_{12}$.

Sektion: Cancer mammæ c. metastas. pulm. dx et cerebri + Arterioslerosis + Myodegeneratio senil. cordis + Atrophia hepatis et lienis + Induratio renum.

88. 52-årig kvinna (1821/16), som inkom $^{17}/_{8}$ med höggradig ikterus, levern förstorad med ojämn kant. Provlaparotomi (*Dahlgren*) visade en av cancer genomsatt lever. Efter op. något tilltagande ikterus. Allmäntillståndet försämrades snabbt. En vecka efter op. fick pat. från op.-såret en häftig, diffus blödning, som endast kunde stannas genom hård tamponad och djupa suturer. Två dagar senare mors.

Sektion: Cancer ductus hepatic. c. metastas. hepatis et lymphoglandul. et peritonei + Cholelithiasis + Bronchit. ac.

89. 69-årig fru (2152/16), som 1 vecka före inkomsten insjuknat med frysningar och smärtanfall av cholelithiasis-typ. Sedermera uppträdde ikterus. Hon inkom $^{1}/_{10}$ med uttalad ikterus och en osäkert palpabel gallblåsa. Efter 1 månads intern behandling, varunder pat. var afebril men utan ändring av den ikteriska färgen, gjordes $^{31}/_{10}$ (*Dahlgren*) cholecystektomi. Gallblåsans vägg starkt förtjockad; talrika stenar i densamma. Efter choledochotomi befanns gången icke innehålla galla, varför ett hinder i hepaticus antogs. Denna gång sonderades, och ett gummirör inlades i hepaticus, ur vilket sedan galla rann. Hindret ansågs bero på sammanväxningar omkring ductus hepatic. Mors efter 2 dygn.

Sektionen avslöjade hindret såsom beroende på cancer scirrh. duct. hepat. Därjämte påträffades »dels framför levern, ventrikel och duodenum en sammanhängande tämligen fast blodkaka av ett par hundra cm^3; dels längs colon ascendens och i lilla bäckenet omkring $^{1}/_{2}$ liter tunnflytande blod».

90. 51-årig arbetare (1692/16); inkom $^{31}/_{7}$. Sedan $1^{1}/_{2}$ mån. svårighet att få ned maten. Sedan 3 dagar kunde han icke svälja ens flytande föda. Under lokalanästesi anlades jejunostomi (*v. Holst*). Ventrikeln, som var mycket liten, kunde icke dragas ned i såret. Dess bakre och övre vägg uppgick i en knytnävsstor tumör, som adhererade till levern. $^{1}/_{8}$ på aftonen började hjärtverksamheten bli dålig med svag och utsättande puls. Mors $^{2}/_{8}$ under tecken på hjärtsvaghet.

Sektion: Cancer pancreatis + Peritonitis lævissima.

91. 47-årig fröken (2730/15), som sista åren haft mycket trög avföring, i allmänhet blott en gång i veckan. Sista veckan nästan ingen avföring alls. Besvärats av buller och knip i buken. Vid inkomsten $^{31}/_{12}$ 1915 särdeles avmagrad, psykiskt nedsatt, apatisk. Vikt omkr. 35 kilo. Tydlig »Darmsteifung» och på långt håll hörbara tarmljud. Tog emot vid lavemang blott $^{1}/_{2}$ liter. Weber starkt positiv. På sannolikhetsdiagnos, strikturerande colontumör, gjordes $^{31}/_{12}$ (*Norrlin*) under lokalanästesi laparotomi i höger fossa iliaca med avsikt att anlägga en cœkalfistel. Man fann mindre utspända tarmar, än man väntat. Tumör kunde ej palperas. Witzels fistel lades å cœkum. Tarmfunktionen kom sedermera igång, och både per rektum och genom fisteln tömde

sig tarmarna tillfredsställande. Patientens allmäntillstånd kunde ej höjas. Såväl hon som hennes närmaste avvisade tanken på ny laparotomi. Inga kräkningar förekommo under sjukhusvistelsen. Weber alltjämt positiv. Mors cachectico modo $^{21}/_{3}$.

Sektion: Cancer scirrhos. ventriculi (flaskmage) + Bronchopneumoniæ.

92. 73-årig f. d. handlande (113/16), som inkom $^{13}/_{1}$. Diverse bukbesvär sedan 4—5 mån. Akut insjuknande i typiska perforationssymptom 18 timmar före inkomsten. Temp. 38.^{0}, puls 100. Diffust ömmande och brädhård buk. Leverdämpningen borta. Omedelbart under lokalanästesi laparotomi i epigastrium *(Norrlin)*. I peritonealkaviteten luft samt rikligt med hämorrhagisk ascites. Knölig tumor i ventrikeln. Diffus småknottrig tumörbildning å oment och peritoneum parietale. Sutur av perforationsöppningen å ventrikeln omöjlig. Buken slöts primärt. Mors d. $^{17}/_{1}$ 16.

Sektion: Cancer ventriculi (ulcus carcinom.?) perf. c. peritonit. diffus. + Carcinosis peritonei + Bronchopneumoniæ + Nephrit. chron. interstit.

93. 48-årig järnvägstjänsteman (780/16), som i dec. 1915 å annat sjukhus undergått laparotomi för pylorusstenos, varvid en gastro-entero-anastomos anlagts. Inkom $^{3}/_{4}$ i särdeles utmärglat tillstånd med stor retention och utbredd tumörbildning i epigastrium. På patientens uttryckliga begäran (han önskade ej svälta ihjäl), anlades $^{4}/_{4}$ under lokalanästesi en jejunostomi (*Dahlgren*). Kräkningarna fortforo emellertid även efter ingreppet. Krafterna avtogo snabbt, och mors inträdde $^{10}/_{4}$.

Sektion: Cancer ventriculi scirrh. + Pneumonia acuta.

94. 62-årig änka (809/16), som vårdats å med. avd. $^{22}/_{3}$—$^{7}/_{4}$ 16 och befunnits lida av pylorus-stenos, sannolikt beroende på en tumör, överfördes till kir. avd. för operation. Ehuru hennes allmäntillstånd i det hela var dåligt, beslöts dock att göra en laparotomi på grund av retentionskräkningar. Under lokalanästesi anlades (*Dahlgren*) $^{18}/_{4}$ en främre retrokolisk gastro-enterostomi; pylorus-delen intogs av en valnötstor stenoserande tumör med redan börjande peritonealutsådd. Under tilltagande kakexi mors $^{3}/_{5}$.

Sektion: Carcinoma pylori c. stenose pylori + Carcinoma peritonei + Tbc. pulm. et intestin.

95. 58-årig stuveriarbetare (1350/16), som inkom å med. avd. $^{3}/_{6}$ för sedan 6 veckor tilltagande ventrikelbesvär och avmagring. Under diagnos: Ca ventriculi, överflyttades han till kir. avd. där provlapar. under lokalanästesi + eterus gjordes (*Dahlgren*). En hela ventrikeln intagande tumör med börjande peritoneal-kancer konstaterades. Buken slöts. Mors $^{17}/_{6}$ under tilltagande hjärtsvaghet.

Sektion: Cancer ventriculi + Bronchopneumoniæ.

96. 66-årig lantbrukare (1769/16), som inkom $^{10}/_{8}$ 16 misstänkt för magsår. Hade året förut opererats för cancer prostatae medels prostatektomi. Hade emfysem, men såg för övrigt ej klen ut för sin ålder. $^{14}/_{8}$ på morgonen fick patienten intensiva smärtor i maggropen mest åt högra sidan. Ventrikelperforation diagnosticerades, och operation företogs genast (*v. Holst*). Laporatomi i medellinjen ovan naveln. I buken kaffesumpliknande vätska. På curvatura minor ett ungefär blyertspennevitt hål på ventrikeln. Detta satt mitt i en stor tumör, vilken omfattade en stor del av omentum minus samt största delen av pylorus, vilken var mycket trång. Körtlar såväl i omentum minus som i omentum majus. Såret syddes över, så gott sig göra lät, och ett veck från bursa omentalis' vägg lades över. På grund av den starka förträngningen av pylorus gjordes G.-e. — Efter operationen försämrades patienten trots stimulation.

Mors inträdde $^{14}/_{8}$ ej fullt 9 tim. efter op. under tilltagande hjärtsvaghet.

Sektion: Cancer ventric. perf. cum metastat. + Bronchopneumoniæ + Cancer prostatae recidiv. + Degeneratio cordis.

97. 68-årig man (2209/16), som inkom $^{9}/_{10}$ under diagnos: ileus. Magbesvär sedan 20 år tillbaka. Opererad 1910 (gastroenterostomi) för ulkustumör. Sedan frisk till för några månader sedan, då kräkningar och buksmärtor började. Sista veckan försämring med börjande ileussymtom. Vid inkomsten allmäntillstånd dåligt, buken spänd och uppdriven samt ömmande. Tarmperistaltik synlig. På grund av patientens dåliga tillstånd, uppsköts operation till följande dag. $^{10}/_{10}$ laparotomi (*Dahlgren*) med snitt i medellinjen nedom naveln och under lokalanästesi. I colon transversum stora knöliga tumörer samt allmän karcinos i övre delen av buken. Då möjligheten till

radikaloperation ansågs utesluten, lades genom särskilt snitt Witzels fistel på cækum. Fisteln fungerade bra, och buken blev mjuk och oöm, men patienten repade sig ej. Mors $^{14}/_{10}$ 16.

Sektion: Cancer ventriculi c. metastat. peritonei + Peritonitis ac. purulenta.

98. 66-årig arbetare (2341/16), som vårdats å med. avd. $^{19}/_{4}$—$^{26}/_{4}$ under diagnos cancer ventriculi och under sista månaden alltmera magrat av och haft allt trögare mage. Sista 4 dagarna kräkningar, hicka och stigande buk. Vid inkomsten å kir. avd. $^{27}/_{10}$ var han kakektisk, med uselt allmäntillstånd samt hade spänd buk. Laparocentes gjordes (*v. Stapelmohr*), och $3^{1}/_{2}$ liter blodig ascites uttappades. Mors $^{31}/_{10}$.

Sektion: Carcinoma ventriculi c. carcinose peritonei + Bronchopneumoniæ.

99. 56-årig lantbrukare (437/16), som varit sjuk sedan ett par månader med spänningar i buken och försvårad väderavgång. Inkom $^{20}/_{2}$ i ett synnerligen dåligt allmäntillstånd, nästan kaketisk och med spänd buk samt ascites. Från rektum kunde palperas stora tumörmassor. Efter tarmsköljningar blev buken något mindre. Då emellertid spänningen i buken fortfor, företogs $^{22}/_{2}$ operation (*Dahlgren*), i tanke att kunna göra en anus præternaturalis. Flexura sigmoidea var så starkt fixerad, att den ej kunde dragas fram, och en utbredd peritonealkarcinos förelåg, varför man ej med operationen kunde åstadkomma annat än tömning av en riklig mängd ascites. Patienten föll sedan hastigt av, och mors inträde $^{28}/_{2}$.

Sektion: Cancer colloides cœci et appendic. c. metastat. permagn. peritonei + Peritonit. carcinos.

100. 56-årig fru (2674/16), som sedan 3 veckor märkt, att magen började bli allt trögare, varjämte hon började besväras av »gasbildningar och knip». Vid inkomsten $^{14}/_{12}$ syntes buken vara i viss grad meteoristisk; ingen tumör palpabel. Laxering visade ringa effekt, och då $^{17}/_{12}$ och $^{18}/_{12}$ tarmsköljningarne utföllo utan resultat, och då morgontemperaturen $^{18}/_{12}$ var 38°, varjämte pulsfrekvensen så småningom stigit från c:a 80 inkomstdagen till 92 $^{18}/_{12}$, beslöts anlägga en cækalfistel med tanke på en obturerande colontumör. Under lokalanästesi gjordes laparotomi (*v. Stapelmohr*) över Mc. B., varvid cækum befanns starkt utspänd och ödematös. Retrocækalt låg en fibrinbelagd icke perforerad, svälld appendix. Denna exstir-

perades. Vid lyftande av mediala buksårsranden utrann ur den vid främre bukväggen fastlödda cækum rikligt med tunna fäkalier. Nélaton kateter inlades genom öppningen i cækalväggen och fossa iliaca dränerades. Mors följande dag. — Fallet uppfattades som en ileus på grund av en tumör i colon med utspänning av colon och sekundär appendicit.

Sektionen bekräftade den gjorda diagnosen. Tumören visade sig vara en i flexura coli sin. liggande ringformig ulcererande och strikturerande tumör *(cancer)*, som bildade adherenser till närliggande tunntarmar och oment. Intill denna låg en avgränsad abscess, som tydligen utgick från tumören.

Cancer flexuræ coli sin.

101. 60-års man (1921/16), som under några år haft obestämda mag-tarmbesvär. Vid jultiden 1915 svarta fäces. Inkom $^{30}/_{8}$ med lindriga ileussymtom, anämisk, kakektisk; ileussymtomen tilltogo, varför $^{5}/_{9}$ anlades Witzelfistel å cækum (*Dahlgren.*) Därefter förbättrades allmäntillståndet, och tarmen funktionerade oklanderligt. $^{22}/_{9}$ laparotomi (*Dahlgren*) på patientens begäran med anläggande av anus præternatural. Stor inoperabel kancer i flex. sigmoid. och rektum, i buken ascites. Efter operationen fortskridande försämring med dålig hjärtverksamhet. $^{29}/_{9}$ mors under tecken på hjärtförlamning.

Sektion: Concer flexur. sigmoid. et rect. c. ascitid. + Peritonit. lev. saccat. + Degeneratio organ.

102. 65-årig kvinna (1944/16), som flera gånger varit sjuk med besvär från magen. Inkom $^{2}/_{9}$ efter att kvällen förut ha insjuknat akut med buksmärtor och kräkningar. Allmäntillstånd dåligt, cyanotisk hudfärg. Buken något uppdriven samt spänd och överallt starkt ömmande. Operation (*v. Holst*) i eternarkos. Mc. B.-snitt. I buken särskilt i nedre delen samt i bäckenet coliluktande var. Appendix var till stor del bortgangränerad. Den bakre delen adhererade till den på ett 1-kronestort ställe perforerade flexura sigmoidea. Kanterna av såret svåliga och gelatinösa. Appendixstumpen exstirperades och i hålet lades en Witzels fistel på cækum. Såret i flexura sigmoidea syddes fram till peritoneum i nedre sårvinkeln och buken dränerades. Under de närmaste 2 dagarna var patienten bättre. Buken blev mjukare, och sköljning genom fisteln gick bra. $^{7}/_{9}$ försämring med tilltagande cyanos och dålig puls. Buken spänd. Mors $^{9}/_{9}$.

Sektion: Cancer flexur. sigmoid. c. metastat. append. + Peritonit. ac. c. ileo + Bronchopneumoniæ.

103. 62-årig jungfru (84/1916), som inkom $^{10}/_{1}$ under diagnos: peritonit. Enligt uppgift av läkaren hade patienten sedan $^{1}/_{1}$ haft diarréer, för vilka hon $^{7}/_{1}$ blivit ordinerad medicin. $^{9}/_{1}$ perforationssymtom. Pat. vägrade att låta föra sig till sjukhus. Inkom 24 tim. senare. Vid undersökning blek, cyanotisk. Kan ej lämna några uppgifter. Liten, mjuk puls. Uppdriven, särskillt i nedre delarne, spänd buk. Vid exploratio rectal. et vaginal. kännes en fluktuerande ömmande resistens i lilla bäckenet. Omedelbart, under huvudsakligen lokalanästesi, laparotomi (*Norrlin*), koksaltspolning av buk + primärsutur. I buken massor av stinkande tjockt gräddliknande och tunntarmarna fritt kringspolande var. I bäckenet avkapslat var. Fallet ansågs hopplöst, och man antog, att en enteritperitonit förelåg. Patienten repade sig något. Nedre delen av buksåret uppklipptes efter några dagar och dränage inlades. Septiska parotiter och pneumonier tillstötte.

Sektion: Cancer recti perfor. c. peritonit. saccat. + Pneumonia ac. dx.

Ca-tumörer av obetydlig storlek, ej obturerande tarmlumen, sutto i övre delen av rektum.

104. 56-årig stenhuggare (806/16), som vårdats å kir. avd. $^{7}/_{4}$—$^{20}/_{4}$ 1916 för polyper i rektum, vilka han skall ha haft under c:a 8 års tid. Nu visade sig att rektalväggen emellan polyperna var ulcererad. En av de funna polyperna exstirperades och befanns vara adenokarcinom. På grund av en befintlig kronisk nefrit jämte symtom på myokardit företogs ingen operation, utan undergick han upprepade radiumbehandlingar, varunder ulcerationen läktes, så att i sept. 1916 blott ett lätt rodnat parti fanns kvar. Vid undersökning i nov. befanns rektum på gamla platsen ånyo ulcererad och mera infiltrerad. Operation beslöts då, och gjordes $^{7}/_{12}$ (*Dahlgren*) en perineodorsal mobilisering av rektum, som sedan drogs ned genom anus efter amputation omedelbart intill sfinktern och utskalning av slemhinnan här. På detta sätt kom nedersta delen av rektum med tumören att läggas utanför anus för att senare amputeras. Mors dock $^{11}/_{12}$ 1916.

Sektion: Carcinoma recti + Nephritis chron. + Myocardit. chr. fibros. + Bronchopneumoniæ. — Intet tecken till peritonit.

105.* 71-års man (802/16), som sedan $^{1}/_{2}$ år haft blåsbesvär. Inkom $^{6}/_{4}$ och hade då högra prostataloben ansenligt förstorad, tumorartad, sträckande sig in på bäckenväggen.

Ovanför v. loben ett par hasselnötstora hårda tumörer. Höggradig arterioskleros; empyem och bronkit med purulent expektorat. Under tilltagande kakexi och pulmo-bronkiala symtom. Mors $^{18}/_{4}$.

Sektion: Cancer prostatæ c. metastat. + Bronchopneumoniæ bilat. + Cystopyelonephrit. supp. sin.

106.* 69-årig man (2696/16), som sedan 1911 vårdats å kir. avd. för cystit och prostatism. Inkom $^{16}/_{12}$ med totalretention. Vid inkomsten var patientens allm. tillstånd mycket dåligt. Han visade symtom av vänstersidig hjärntrombos samt var slö och desorienterad, urinen stinkande, starkt varhaltig, prostata förstorad, hård och ojämn. På grund av patientens synnerligen dåliga allmäntillstånd, uteslöts varje tanke på operation. Mors $^{28}/_{12}$.

Sektion: Cancer prostatae + Cysto-pyelo-nephrit. apostematosa.

107. 55-årig hustru (2157/15), som från med. avd. inkom till kir. avd. $^{13}/_{10}$. Vid inkomsten allmäntillståndet dåligt, utseende kakektiskt. Kan gå något, men har därvid svåra smärtor i ryggen och benen. Tydlig utbuktning på ryggen på vänster sida, motsvarande nedre dorsal och övre lumbaltrakten. Röntgenundersökning talade för tumör, som intresserade D. 12 och L. 1. — $^{22}/_{10}$ *operation* (*Dahlgren*): under eternarkos incision över det utbuktande partiet på ryggen i avsikt att göra laminektomi. Man kom därvid in i en tumörmassa, som gripit över på 12. dorsal- och 1. lumbal-kotorna. Tumören, som var av lös konsistens, tycktes komma från djupet, och man kunde ej upptäcka någon begränsning för densamma. Tamponad med partiell sutur av såret. $^{25}/_{10}$ inlades radiumtuber i såret, sedan den patologisk-anatomiska diagnosen på tumörskrapet satts till »sarkom av ganska vanlig spolcellstyp». — Efter operationen försämring med tilltagande pareser och ödem i benen. Tumörmassan växte ut genom såret i ryggen. Mors $^{3}/_{1}$ 1916 under tecken på hjärtsvaghet.

Sektion: Hypernephroma ren. sin. c. metastat.

108.* 46-årig man (2518/16), som sommaren 1916 börjat besväras av ryggsmärtor, varför han behandlats med massage; i mitten av november stark hämaturi. Inkom $^{20}/_{11}$ i ganska nedkommet tillstånd, med stark anämi. På högra njurens

plats kändes en stor, massiv tumor; urinen mörkt blodfärgad. Med anledning av pat:s dåliga tillstånd och tumörens beskaffenhet avstods från op. och inleddes röntgenbehandling. Pat. försämrades hastigt under fortsatta blödningar. Mors $^{11}/_{12}$.

Sektion: Hypernephroma ren. dx. penetrans in ven. renal.

B. **Döda kort efter inkomsten och därför ej inskrivna:**

I. *Opererade*:

109. Kvinna, 75 år. Död $^{92}/_{2}$. *Diagnos:* Hernia cruralis sin. incarcerata. *Operation* (Dahlgren): Under lokalanästesi herniotomi med framläggning av tunntarm samt enteroanastomos.

Sektionen visade utom fyndet vid operationen: Enteritis acut. ulcerosa.

110. Man, 32 år. Död $^{30}/_{3}$. *Diagnos:* Empyema pleuræ sin. *Operation* (v. Holst): Under lokalanästesi torakotomi med revbensresektion.

Sektionen visade utom fyndet vid operationen: Pericarditis fibrino-purulent. + Bronchopneumoniae.

111. Man, 32 år. Död $^{10}/_{5}$. *Diagnos:* Ruptura duodeni traumat. *Operation* (v. Stapelmohr): Laparatomi. Dränage mot rupturen.

112. Man, 40 år. Död $^{13}/_{5}$. *Diagnos:* Hernia cruralis incarcerata. *Operation* (v. Stapelmohr): Under lokalanästesi laparotomi + Witzels fistel å tunntarmen, vilken leddes ut genom bråcksäckshalsen.

113. Kvinna, 56 år. Död $^{29}/_{5}$. *Diagnos:* Ulcus perforans col sigmoid. c. peritonit. fæculent. *Operation* (v. Stapelmohr): Laparotomi + Framläggning av flexuren.

114. Man, 30 år. Död $^{30}/_{5}$. *Diagnos:* Ulcus duodeni perforans. *Operation* (v. Stapelmohr): Laparotomi + Duodenorafi.

Sektionen visade utom fyndet vid operationen: Vitium organ. cordis + Peritonit. diffusa.

115. Man, 26 år. Död $^{25}/_{6}$. *Diagnos:* Ulcus duodeni perforans c. peritonit. diffus. *Operation* (v. Stapelmohr): Laparotomi + Duodenorafi.

Sektionen bekräftade diagnosen vid operationen.

116. Man, 17 år. Död 10/9. *Diagnos:* Furunculus labii inf. c. septichæmia.
117. Man, 34 år. Död 12/9. *Diagnos:* Hæmorrhagia cavi cranii. *Operation* (v. Holst): Trepanation.
Sektionen bekräftade kliniska diagnosen.
118. Man, 17 år. Död 16/9 *Diagnos:* Septichæmia.
Sektionen bekräftade kliniska diagnosen.
119. Kvinna, 47 år. Död 27/9. *Diagnos:* Ulcus pepticum jejun. perforans. *Operation* (v. Stapelmohr): Laparotomi + Jejunorafi + Gastroenterostomi.
Sektionen bekräftade klin. diagnosen samt visade dessutom: Ulcus ventric. callos. + Nephrolithiasis + Hydronephros. dxtr.
120: Kvinna, 54 år. Död 6/12. *Diagnos:* Hernia lineæ alb. permagn. incarc. *Operation* (Forsblad): Laparotomi + Herniotomi.
Sektionen visade utom fyndet vid operationen: Pneumonia ac.
121. Man, 69 år. Död 21/12. *Diagnos:* Hernia inguinal. incarcerata. *Operation* (v. Stapelmohr): Under eternarkos laparotomi + Herniotomi.
Sektionen visade utom fyndet vid operationen: Myocardit. fibrosa + Bronchopneumoniæ.
122. Kvinna, 20 år. Död 24/12. *Diagnos:* Appendicit. ac. gangraen. perf. c. peritonit. liber. purulenta. *Operation* (Forsblad): Under eternarkos laparotomi + Witzels fistel på cækum.
Sektionen bekräftade blott fyndet vid operationen.

II. *Ej opererade:*

123. Man, 58 år. Död 6/1. *Diagnos:* Congelatio et gangræn. digit. + Diabetes.
124. Man, 33 år. Död 6/1. *Diagnos:* Fractura baseos cranii et vertebr. cervical. + Ruptura renis sin.
125. Kvinna, 53 år. Död 7/1. *Sektions diagnos*: Ulcera ventriculi duo, quorum unum perforans c. peritonit.
126. Man, 55 år. Död 8/3. *Diagnos*: Fractura columnae vertebral.
Sektionen visade: Fractura et luxatio columnae vertebral. cervical.
127. Kvinna, 35 år. Död 11/3. *Diagnos*: Akut fosforförgiftning. Rättsmed. obduktion bekräftade diagnosen.

128. Man, 79 år. Död $^{26}/_{3}$. *Diagnos*: Luxatio et fractura columnae vertebral. cervical.
129. Kvinna, 72 år. Död $^{29}/_{5}$. *Diagnos*: Fractura baseos cranii.
130. Man, 26 år. Död $^{2}/_{6}$. *Diagnos*: Fractura cranii.
Sektionen bekräftade klin. diagnosen.
131. Man, 34 år. Död $^{18}/_{9}$. *Diagnos*: Fractura columnae vertebral.
Sektionen bekräftade klin. diagnosen.
132. Man, 17 år. Död $^{6}/_{9}$. *Diagnos*: Ulcus ventriculi perf. c. peritonit.
Sektionen bekräftade klin. diagnosen.
133. Man, ålder obekant. Död $^{17}/_{10}$. *Diagnos*: Fractura baseos cranii.
134. Man, 71 år. Död $^{26}/_{10}$. *Diagnos*: Fractura baseos cranii c. hæmatoma extradural.
Sektionen bekräftade klin. diagnosen.

Årsberättelse från Allm. och Sahlgrenska Sjukhusets Tuberkulosavdelning för år 1916.

I. Omsättning, underhållsdagar m. m.

Antal patienter						Underhållsdagar för samtliga vårdade	Medeltal vårdade pr dag	Högsta	Lägsta	Medellängd av sjukhusvistelsen
Samtliga under *året* intagna		Utskrivna		Avlidna				antalet vårdade någon dag under året		
m.	kv.	m.	kv.	m.	kv.					
142	158	128	146	14	13	17,145	47	54	38	57

II. Dagavgifter, antal sjuksängar och underhållsdagar.

	Dagavgifter		Antal sjuksängar		Intagna		Underhållsdagar
	kr.	öre	m.	kv.	m.	kv.	
Å enskilt rum för sjuke fr. Göteborg...	5	—	2	2	1		16
» » » » » » fr. kommun	6	—			—		—
» delat » » » » Göteborg...	3	—			15		805
» » » » » » fr. kommun	4	—			10		455
» allmänt » » » » Göteborg...	fri	—	24	24	157		10,352
» » » » » » » ...	1	—			64		3,833
» » » » » » fr. kommun	2	25			35		1,684

III. De utskrivna patienternas sjukdomar ävensom avlidna.

Sjukdom	Under året			
	utskrivna		avlidna	
	m.	kv.	m.	kv.
Tuberculosis (samtliga *patienter*)	132	152	13	10
» pulmonum	132	152	13	10
» laryngis	15	7	—	—
» ossium et articulorum	5	2	—	—
» lymphoglandularum	5	4	—	—
» intestinor	9	10	—	—
» urogenitalis	1	—	—	—
Hämoptysis	60	51	—	—
Amyloidosis universalis	—	2	—	—
Anämia pernicosa progr.	1	—	1	—
Alcoholismus chronicus	3	—	—	—
Delirium tremens	2	—	—	—
Syfilis acquisita	1	1	—	—
Gonorrhæa	1	2	—	—
Neurasthenia	2	2	—	—
Hysteria	—	2	—	—
Paralysis n. recurrentis	—	1	—	—
Pericarditis	—	1	—	1
Vit. org. cordis	1	3	—	—
Myocarditis	1	—	—	—
Angina pectoris	1	—	—	—
Insufficientia cordis acuta	1	—	—	—
Arteriosclerosis	—	2	—	—
Aortitis luetica	1	—	—	—
Aneurysma aortæ	1	—	—	—
Neurosis cordis	—	1	—	—
Epistaxis	—	2	—	—
Laryngit. ac.	4	1	—	—
Bronchitis ac.	1	4	—	—
» chron.	—	2	—	—
Asthma bronchiale	—	1	—	—
Pneumonia acuta	3	1	—	—
Abscessus pulmon	2	—	—	—
Emfysema alveolare pulm.	1	1	—	—
Pleuritis. Empyema pleuræ	11	10	—	—
Tonsillit chronica	—	1	—	—

Sjukdom	Under året			
	utskrivna		avlidna	
	m.	kv.	m.	kv.
Pneumothorax	1	—	—	—
Pharyngitis chronica	1	—	—	—
Appendicitis acuta	—	1	—	—
Ulcus ventriculi	—	1	—	—
Entero-colitis chronica	1	4	—	—
Dysenteria	1	—	—	—
Gastritis chronica	10	7	—	—
Abscessus hepatis	1	—	—	—
Peritonitis chronica	—	1	—	—
Abscessus ad anum	1	—	—	—
Nephritis acuta	1	—	—	—
» chronica	4	3	—	—
Pyelitis. Cystopyelonefritis	—	4	—	—
Rheumatism. musc. chron.	—	1	—	—
Scoliosis	—	1	—	—
Glykosuria	1	—	—	—
Carcinoma pulmon.	—	4	—	2
Otitis med. ac.	1	1	—	—

IV. Samtliga under året intagna patienter.

	m.	kv.	s:ma
a) Ålder.			
0— 5 år	1	—	1
5—10 »	—	2	2
10—15 »	1	3	4
15—20 »	23	27	50
20—30 »	50	74	124
30—40 »	44	31	75
40—50 »	10	10	20
50—60 »	10	8	18
60—70 »	3	1	4
70—80 »	—	2	2
b) Sjukdomsstadium.			
Stadium I	40	54	94
» II	34	36	70
» III	58	60	118

V. Utförda operationer.

Sjukdom	Antal fall	Operationer	Antal operationer av samma slag	Anmärkningar
Tuberculosis pulmon.	20	Pueumothorax arteficialis.....	245	
Pleuritis exsudativa	7	Thoracocentes och tappning	9	
Empyema pleuræ	1	D:o	1	Sedan revbensresektion.
Lymfomata colli suppur.	3	Incision + utspolning	3	
Abscessus tuberculosus	6	D:o	6	
Furunculus	2	Incision	3	
Hidradenitis.....	1	»	1	
Caries dentium	8	Extraktio	10	

Göteborg den 26 mars 1917.

John E. Arfwedson.

Årsberättelse för år 1916 från Allm. och Sahlgrenska Sjukhusets avdelning för Öron-, Näs- och Halssjukdomar.

Under året vårdades å avdelningen 429 inskrivna patienter. Å dessa utfördes 681 operationer. Fem personer avledo.

Antalet registrerade polikliniska besök å avdelningen uppgick till 9,537. Av dessa voro 1,699 första besök, 7,838 återbesök.

Å ej intagna patienter utfördes 989 registrerade, operativa ingrepp.

Uppgift från Allm. och Sahlgrenska sjukhusets Avdelning för Öron-, Näs- och Halssjukdomar för år 1916 angående intagna sjukdomsfall ävensom döda.

Sjukdom	Intagna		Döda	
	m.	kv.	m.	kv.
IV.				
Septichæmia	1	—	—	—
Abscessus vel plegmone	6	1	—	—
Varicellæ	1	—	—	—
Typhus abdominalis	1	—	—	—
Tuberculosis (summa fall)	4	3	1	—
» pulmonum	3	1	—	—
» septi vel conchæ nasi	—	1	—	—
Lupus nasi	—	1	—	—
Meningitis tuberculosa	1	—	1	—
Syfilis nasi (acquisita)	2	—	—	—
VI.				
Diabetes mellitus	1	—	—	—
VIII.				
Chorea minor	—	1	—	—
Epilepsia	1	—	—	—
Hysteria	1	1	—	—
Neurastenia	1	—	—	—
X.				
Vitium organicum cordis	—	3	—	—
Ozæna vera	—	1	—	—
Epistaxis	23	14	—	—
Deviatio, spina vel crista septi	47	32	—	—
Luxatio septi	1	—	—	—
Rhinit. ac.	1	—	—	—
» chr. hypertrophica	17	17	—	—
» atrophica	—	1	—	—

Sjukdom	Intagna		Döda	
	m.	kv.	m.	kv.
Sinuitis maxillaris ac.	6	2	—	—
» » chr.	14	13	—	—
» » » c. osteit. ossis maxillæ	3	—	—	—
Ethmoidit. ac.	8	2	—	—
» chr.	56	75	—	—
Sinuit. sfenoidal. chr.	41	33	—	—
» frontal. ac.	10	8	—	—
» » chr.	12	16	—	—
» » c. osteit. ossis frontal.	4	1	—	—
Siunit. frontal. chr. c. osteit. ossis frontal. et. c. pachymeningit chr. circumscript.	1	—	—	—
Siunit. frontal. chr. c. osteit. ossis frontal. et c. abscess. subperiostal. orbita	1	—	—	—
Oedema laryngis	—	1	—	—
Arthritis gonorrhoica laryngis	1	—	—	—
Perichondritis carth. cric.	—	1	—	—
Decanulement difficile	—	1	—	—
Corpus alien. tracheæ	—	2	—	—
Bronchit. ac.	2	—	—	—
Asthma bronchiale	2	1	—	—
Pneumonia ac.	1	—	—	—
XII.				
Tonsillit. ac.	2	2	—	—
» chr.	11	29	—	—
Hypertrophia tonsill.	7	9	—	—
Peritonsillit ac.	5	5	—	—
Vegetationes adenoid.	21	21	—	—
XIII.				
Nephritis chr.	3	1	—	—
XV.				
Rheumatismus musculor. chr.	—	2	—	—
Polyarthritis rheumatica chr.	1	3	—	—
XVI.				
Eczema capitis	—	1	—	—

Sjukdom	Intagna		Döda	
	m.	kv.	m.	kv.
XVII.				
Otit. ext. circumscript.	4	1	—	—
» » diffusa	5	4	—	—
Salping. tymp. chr.	8	2	—	—
Otit. med. ac. perforativa	33	25	—	—
» » » c. mastoidit.	21	21	—	—
» » » c. abscess. extradural vel. abscess. perisinuos.	5	7	—	—
» » » c. thrombophlebit. sin. sigmoid.	—	4	—	—
» » » c. thrombophlebit. sin. sigmoid. et. c. meningit. serosa	1	—	—	—
» » » c. mast. et c. meningit. purulent. ac.	1	1	1	1
» » » c. labyrinthit. purulent. ac.	1	—	—	—
» » » c. » et c. meningit. purulent. ac. diff.	—	1	—	1
» » chr. purulenta.	28	25	—	—
» » » c. cholesteatoma	9	2	—	—
» » » c. polyp.	3	3	—	—
» » » c. mastoidit.	3	2	—	—
» » » c. abscess. perisinuos. vel extradural.	2	—	—	—
» » » c. thrombophlebit.	1	2	—	—
» » » c. fistula labyrinthidis	3	4	—	—
» » » c. labyrinthit. et. meningit. purulent. ac. diff.	1	—	1	—
XVIII.				
Neuritis retrobulbaris	2	—	—	—
XIX.				
Glioma cerebelli	1	—	—	—
Sarcoma nasi	1	—	—	—
» epipharyngis	1	—	—	—
Lymfosarcoma tonsill. et. palat. mollis	1	—	—	—
» bronchi	1	—	—	—
Cancer auris extern. med. et intern	—	1	—	—
Cystis follicularis maxillæ	1	2	—	—

Sjukdom	Intagna		Döda	
	m.	kv.	m.	kv.
XXI.				
Fractura ossium nasal.	1	—	—	—
» complicata ossium nasal. et septi nasi.....	1	—	—	—
» basis cranii	1	—	—	—

Uppgift från **Allm. och Sahlgrenska Sjukhusets avdelning** för **Öron-, Näs- och Halssjukdomar** för **år 1916** angående **operativt** behandlade sjukdomsfall och utförda **operationer å *intagna*** patienter.

Sjukdom	Antal fall	Operation	Patienten utskriven: frisk eller förbättrad	Patienten utskriven: oförbättrad	Patienten utskriven: död	Anmärkningar
Öronsjukdomar med komplikationer.						
Furunc. meat. acust.	3	Incision	3	—	—	
Otit. med. ac.	38	Paracentes	38	—	—	
Otit. med. ac. c. mastoidit.	35	Uppmäjsling	35	—	—	
Sår efter op. för ac. mastoidit.	1	Secundärsutur	1	—	—	
Otit. med. ac. operat.	1	Revision	1	—	—	
Otit. med. ac. c. mast. ac. recid.	1	Radical. op. enl. Heath.	1	—	—	
Otit. med. ac. c. abscess. perisinuos. et. c. abscess. epidural.	2	Uppmäjsling + friläggning av sinus och dura.	2	—	—	
Otit. med. ac. c. abscess. epidural.	3	D:o	3	—	—	

Sjukdom	Antal fall	Operation	Patienten utskriven: frisk eller förbättrad	Patienten utskriven: oförbättrad	Patienten utskriven: död	Anmärkningar
Otit. m. ac. c. abscess. perisinuos	2	Uppmäjsling + friläggning av sinus	2	—	—	
Otit. m. ac. c. thrombophlebit. parietal. sin. sigmoid.	2	D:o	2	—	—	
D:o	1	Uppmäjsling + incision av sinus	1	—	—	
Otit. m. ac. c. thrombophlebit. sin. sigmoid.	1	Uppmäjsling + underbindning av v. jug. int. + friläggning, klyvning och tamponad av sinus	1	—	—	
Otit. m. ac. c. thrombophlebit. sin. sigmoid. + meningit. serosa	1	D:o	1	—	—	
Otit. m. ac. c. thrombophlebit. sin. sigmoid. et bulb. v. jug.	1	Uppmäjsling + bulbus op. enl. Grunert	1	—	—	
Otit. m. ac. c. meningit. purulent	1	Uppmäjsling + drainage av meningerna enl. Holmgren	—	—	1	
Otit. m. ac. c. labyrinthit. et. meningit. ac. purulent.	1	Rad. op. + labyrinth-utrymning enl. Neumann + drainage av meningerna v. porus acust. int.	—	—	1	
Otit. m. ac. c. meningit. ac. purulent. post fract. basis cranii	1	D:o	—	—	1	

Otit. m. chr.	13	Radical op.	13	—	—
D:o	9	Radical op. enl. Heath	9	—	—
Otit. c. cholesteatoma	12	Radical op.	12	—	—
Otit. m. chr. c. polyp	1	Evulsio polyp.	1	—	—
Otit m. chr. operat.	4	Revision av radical. op.	4	—	—
Sår efter op. för chr. otit.	2	Hörselgångsplastik + secundärsutur	2	—	—
Otit. m. chr. c. mastoidit.	3	Radical op.	3	—	—
D:o	1	Radical op. enl. Heath	1	—	—
Otit. m. chr. c. thrombophlebit. parietal. sin. sigmoid.	1	Radical op. + friläggning av sinus.	1	—	—
Otit. m. chr. c. abscess. epidural. + thrombophlebit. parietal sin. sigmoid	1	Rad. op. + friläggning av dura och sinus + incision av sinus	1	—	—
D:o	1	Rad. op. + punction av lob. temporal. cerebri	1	—	—
Otit. m. chr. a. thrombophlebit. sin. sigmoid.	1	Rad. op. + friläggning, klyvning och tamponad av sinus	1	—	—
Otit. m. chr. c. thrombophlebit. sin. sigmoid. ct. bulb. v. jug.	1	Rad. op. + bulbus op. enl. Grunert	1	—	—
Otit. m. chr. c. fistula labyrinth.	5	Rad. op.	5	—	—
Otit. chr. c. labyrinthit. ac. purulent.	1	Rad. op. + labyrinth op. enl. Hinsberg	1	—	—

Sjukdom	Antal	Operation	Patienten utskriven: frisk eller förbättrad	oförbättrad	död	Anmärkningar
Otit. chr. c. labyrinthit ac. purulent	1	Rad. op. + labyrinth op. enl. Neumann	—	—	—	Kvarligger vid årsskiftet.
Otit. m. chr. c. labyrinthit. ac. purulent. + thrombophlebit. sin. sigmoid.	1	Rad. op. + friläggning, klyvning och tamponad av sinus	—	—	1	+ i meningit. purulenta.
Suspicio meningit.	12	Punct. lumbal.	12	—	—	
Meningit. purulent.	11	D:o	11	—	—	
Syndroma Bárány	1	D:o	1	—	—	
Cancer anris ext. med. et. int.	1	Rad. op. + labyrinth-resection enl. Neumann + exstirpation av infiltrerade delar av ytterörat	—	—	—	Kvarligger.
Sjukdomar i näsan och dess bihålor.						
Deviatio septi.	76	Resect. submucos septi	76	—	—	
Rhinit. chr. hyp.	43	Conchotomia	43	—	—	
Polyp. cav. nas.	3	Evulsio polyp.	3	—	—	
Suspicio sinuit.	2	Punct. sin. max.	2	—	—	
Sinuit. max. ac.	2	D:o	2	—	—	
D:o	4	Trepanatio endonasal. sin max.	4	—	—	
Sinuit. max. chr.	1	Punct. sin max.	1	—	—	

Sinuit. max. chr.	20	Trepanat. endonasal. sin max.	20	—	—
D:o	4	Op. enl. Sturman	4	—	—
D:o	2	Rad. op. enl. Denker	2	—	—
Sinuit. c. osteit. ossis. maxillæ	2	D:o	2	—	—
Oral öppning efter op. enl. Denker	1	Secundär sutur	1	—	—
Ethmoidit. ac.	3	Conchotomia med.	3	—	—
D:o	5	Ethmoidectomia	5	—	—
Ethmoidit chr.	106	D:o	106	—	—
D:o	4	Endonasal revision	4	—	—
Sinuit. frontal. ac.	1	Conchotomia med.	1	—	—
D:o	2	» + resectio cell. ethmoid. ant.	2	—	—
Sinuit. frontal. chr.	2	Conchotomia med.	2	—	—
D:o	8	Rad. op. enl. Killian	8	—	—
Sinuit. frontal. operat	2	Revision av rad. op. enl. Killian	2	—	—
» frontal. chr.	1	Op. enl. Taptas-Kuhnt	1	—	—
» c. osteit. ossis. frontal.	1	Rad. op. enl. Riedel	1	—	—
» frontal. chr. operat.	1	Endonasal revision	1	—	—
Sinuit. frontal. chr. c. osteit. et. fistula ossis frontal. + Ethmoidit. et. sinuit. sfenoidal. chr. + abscess subperiostal. orbitae.	2	Rad. op. enl. Riedel + yttre utrymning av silben och kilbenshåla	2	—	—

Sjukdom	Antal fall	Operation	Patienten utskriven: frisk eller förbättrad	Patienten utskriven: oförbättrad	Patienten utskriven: död	Anmärkningar
Sinuit. frontal. chr. c. osteit. et. fistula ossis frontal. + Ethmoidit. et. sinuit. sfenoidal. chr. + abscess subperiostal. orbitae.	2	Rad. op. enl. Killian + yttre utrymning av silben och kilbenshåla	2	—	—	
Pansinuit. supp. ac. c. osteit. ossis frontal. ethmoidal. et. maxillae + abscess. subperiostal. multipl. + meningit. serosa.....	1	Rad. op. enl. Riedel + yttre utrymning av silben och kilbenshåla + Rad. op. enl. Suc-Caldwell	1	—	—	
Sinuit. sfenoidal. ac.	4	Trepanatio. endonasal. sin sfenoidal.....	4	—	—	
» chr.	75	D:o	75	—	—	
Lupus nasi.	1	Inläggning av radiumpreparat	1	—	—	
Sarcoma nasi operat.	4	D:o	4	—	—	Samma pat.
Cystis follicularis maxillae ...	1	Rad. op. enl. Denker	1	—	—	
Meningit. purulenta	1	Provtrepanation av båda sinus frontal.....	—	—	1	+ i meningit. tuberculosa.

Sjukdomar i munhålan och svalget.					
Periostit. alveolar. + caries. dent.	2	Incision + extract. dent.	2	—	—
Hypertrophia tonsill.	12	Tonsillectomia enl. Sluder	12	—	—
Tonsillit. chr.	38	Tonsillectomia	38	—	—
Peritonsillit. suppurativa ac.	5	Incision	5	—	—
Sarcoma tonsill. et. palat. mollis.	1	Exstirpation efter preliminär tracheotomi och underbindning av a. carotis ext.	1	—	—
Adenoid. vegetat.	32	Abrasio	32	—	—
Fibrosarcoma epipharyngis	1	Inläggning av radiumpreparat	1	—	—
Adenosarcoma epipharyngis	1	Transnasomaxillär exstirpation enl. Löwe	1	—	—
Stenosis laryngis	1	Tracheotomia sup.	1	—	—
Decanulement difficile	1	Revision av tracheotomisår	—	1	—
Perichondrit. chr. carth. cric. (stenosans)	1	Tracheotomia sup.	1	—	—
D:o	1	Pharyngotomia mediolateralis + incision + excochleation	1	—	—
Corpus alien. tracheae	1	Tracheoscopia sup. + extract.	1	—	—
Corpus alien. bronchi	1	Trachotomia inf. + tracheoscopia inf. + extract.	1	—	—
Lymfosarcoma bronchi c. metastas.	1	Bronchoscopia sup. + excisio probatoria	—	1	—

Bilaga E.

Uppgift från **Allm. och Sahlgrenska Sjukhusets avdelning** för **Öron-, Näs- och Halssjukdomar för år 1916** angående **operativt** behandlade sjukdomsfall och utförda **operationer** å ***polikliniskt*** behandlade patienter.

Sjukdom	Antal fall	Operation	Anmärkningar
Sjukdomar i öronen.			
Corpus alien. meat. acust.	3	Extract	
Furunculus meat. acust.	13	Incision.....	
Otit. med. ac. perf.	141	Paracentes	
Otit. med. ac. c. mastoidit.	7	Uppmäjsling.....	
Sår efter op. för ac. mastoidit. ..	1	Sekundärsutur	
Otit. med. chr. c. polyp.	6	Evulsio polyp.....	
Sjukdomar i näsan och dess bihålor.			
Furunculus vestibuli nasi	1	Incision.....	
Abscessus septi nasi.....	1	D:o	
Epistaxis	53	Etsning med kromsyre-pärla.....	
Deviatio septi nasi.....	26	Resectio submucos. septi	

Rhinit. chr. hypertroph.	32	Excisio mucosæ vel. resect. conch.
Sinuit. maxill. ac. vel. suspicio sinuit.	134	Punct. sin. maxill.
Sinuit. maxill. ac.	2	Trepanatio endonasal
Sinuit. maxill. chr.	4	D:o
D:o	2	Radical-op. enl. Denker
Sinuit. frontal. ac.	2	Resect. conch. med.
Ethmoidit. chr.	26	Ethmoidectomia
Sinuit. sfenoidal. chr.	18	Trepanatio endonasal
Polyp. cav. nasi	6	Evulsio polyp.
Corpus. alien. nasi	5	Extract
Synechiæ postop. nasi	1	Genomklippning
Tbc. cav. nas.	1	Excisio probat.
Sarcoma cav. nas.	1	Inläggning av radiumpreparat
Cystis follicularis maxillæ	1	Radical-op. enl. Denker
Cancer maxillæ	1	Excisio probat.
Sjukdomar i munhålan, svalget och matstrupen.		
Fibroma buccæ	1	Exstirpation
Caries. dent.	3	Extract
Periostit. alveolaris suppurativa	2	Incision
Lithiasis duct. sublingualis	1	Incision + extract. av spottsten
Hypertrophia tonsill	100	Tonsillectomi (Sluder)
Tonsillit. chr.	6	D:o
Abscess peritonsill.	30	Incision
Cancer tonsillæ.	1	Excisio probat.

Sjukdom	Antal fall	Operation	Anmärkningar
Sarcoma tonsillæ	2	Excisio probat.	
Vegetat. adenoid.	161	Abrasio	
Pharyngit. hypertroph.	2	Galvanocaustik	
Lues pharyngis	1	Excisio probat.	
Corpus alien. pharyngis	1	Extract	
Abscessus retro-pharyngis	1	Incision	
Cancer hypopharyngis	1	Excisio probat.	
I diagnostiskt syfte	9	Oesophagoscopi	
Tumor oesophagi	1	D:o + excisio probat.	
Corpus alien. oesophagi	3	D:o + extract	
Sjukdomar i larynx, trachea och bronker.			
Laryngit. chr.	4	Excisio probat. endolaryngeal	
Tbc. laryngis	1	D:o	
D:o	1	Perinueral alcoholinjektion	
Tumor laryngis	1	Excisio probat.	
Fibroma chordæ vokal	4	Endolaryngeal. excision	
Laryngit chr. nodosa	1	D:o	
Hæmangioma chordæ vocal	2	D:o	

I diagnosiskt syfte	1	Tracheobronchoscopia sup.	
Lymfosarcoma bronchi	1	Bronchoscopia sup. + excisio probat.	
Övriga sjukdomar.			
Abscessus	6	Incision	
Cystis mediana colli	1	Exstirpation	

Redogörelse

för **dödsfallen å Allm. och Sahlgrenska sjukhusets avdelning för Öron-, Näs- och Halssjukdomar under år 1916.**

---

1. P. B. Stationskarl. 26 år. Journ. N:r 24. Inkom $^{19}/_{1}$, död d. $^{23}/_{1}$. Klinisk diagnos: Fractura basis cranii + Otit. med. ac. c. labyrithit. et meningit. purulenta ac.

Blev översänd från kirurgiska avd. d. $^{19}/_{1}$. Företedde då tydliga symptom av basisfractur samt ac. otit med labyrinthit och purulent meningit. På anhörigas begäran företogs op., varvid gjordes totaluppmäjsling + labyrinthresection enl. Neumann + drainage av meningerna vid porus acust. int. Mors 4 dagar senare.

Sectionen verifierade de kliniska diagnoserna.

2. S. F. J. Värnpliktig. 22 år. Journ. N:o 27. Inkom d. $^{20}/_{1}$, död d. $^{26}/_{1}$. Klnisk diagnos: Otit. med. chr. c. phlebit. parietal. sin. sigmoid. + Labyrinthit. purulenta ac. + Meningit. purulenta ac.

Pat. hade sedan barndomen lidit av högersidig otorrhé. Insjuknade en vecka före inkomsten med svår värk i höger öra, hög feber, yrsel, kväljningar samt frossbrytningar. Status v. inkomsten d. $^{20}/_{1}$. Temp. 39.2. Puls 110. Dåligt allm. tillstånd. Tjockt var samt polyper i hörselgången, trumhinna ej synlig. Stark ömhet över proc. mast. Percipierar högt tal ad concham (Bárány). Spontan nystagmus åt sjuka sidan. Romberg +. Fallriktningen ej lagbunden. Calor. reakt. å h. öra + för 400 gm. 15 gr. vatten. Kernig, Babinsky, Trousseau neg.

Lumbalpunctat klart, Pandy svagt +.

Op. omedelbart. Totaluppmäjsling + friläggning av sinus. Densamma var å ett c:a 2 cm. långt område varigt infiltrerad, men avgav vid punction flytande blod.

$^{22}/_{1}$. Stark yrsel, kräkningar. Romberg +, fallriktningen lagbunden. Absolut döv å sjuka örat. Stark nystagmus åt friska sidan. Calor. reakt. å sjuka örat neg. Lumbalpunctatet klart, men Pandy starkt +.

Labyrinthoperation enl. Neumann. I bakre vertikala båggångens närhet fanns en samling små, varhaltiga celler. Necros av benet ända in till båggången.

$^{25}/_{1}$. Vid lumbalpunction erhölls varhaltigt punctat. Operation: revision av såret; incision av meningerna vid porus acust. int.; liquoravflöde kunde dock ej härigenom etableras.

Sectionsdiagnoserna = de kliniska. Å sinus påträffades ej andra förändringar än de vid op. iakttagna. Benvävnaden i os petrosum innanför innerörat visade stark rodnad och saften från benmärgen syntes varigt grumlad.

3. J. S. 17 år. Sjöman. (Journ. N:r 71). Inkom d. $^{16}/_{2}$, d. $^{23}/_{2}$. Klinisk diagnos: Sinuit. frontal. ac. bil. + meningit. purulenta ac.

Hade en vecka före inkomsten insjuknat acut med snuva och svår värk i pannan. Sista dagarna hade han haft frossskakningar, kväljningar och kräkningar. Vid inkomsten hade pat. tydliga meningitsymptom samt ömmade starkt vid percussion över pannhålorna. Vid rhinoscopi erhölls negativt fynd. Enär möjligheten ej kunde uteslutas, att meningiten utgått från någon av pannhålorna, gjordes samma dag dubbelsidig radical op. av pannhålorna. I dessa fanns mucopurulent sekret samt en acut inflammerad slemhinna. Pannhålornas benväggar voro utan anm. Pat. avled en vecka senare. Vid sectionen avslöjades en acut meningealtuberkulos samt äldre tuberculösa förändringar i urinblåsan.

4. E. N. 24 år. Hustru. (Journ. N:r 91). Inkom d. $^{4}/_{3}$, död d. $^{6}/_{3}$. Klinisk diagnos: Otit. med. ac. c. labyrinthit. et meningit. purulenta ac. diffusa.

Pat. hade sedan tre veckor lidit av a. otit. Två dagar före inkomsten blev hon plötsligt sämre, fick frosskakningar, anfall av yrsel, kväljningar och kräkningar samt värk i pannan och nacken. Vid inkomsten företedde hon tydliga tecken på labyrinthit och meningit.

Omedelbart företogs labyrinthop. enl. Neumann samt drainage av meningerna vid porus acust. int. Mors två dygn senare. Sectionsdiagnosen = den kliniska.

5. K. E. 10 år. Skolflicka. (Journ. N:o 248). Inkom d. $^{22}/_{7}$, död d. $^{28}/_{7}$. Klinisk diagnos: Otit. med. ac. c. mast. et. c. meningit. purulenta.

Hade förut av annan läkare opererats för ac. mastoidit. När pat. kom under min behandling, hade hon manifesta meningitsymptom. Vid företagen revision visade det sig, att duran i fossa cranni media hade blottats å ett fingernagelstort område. Detta parti av duran var täckt av koagulerat blod, som stäckte sig mellan duran och benet åt alla håll flera centimeter. Sedan benet över detta hæmatom bortmäjslats, avlägsnades försiktigt alla blodkoagler. Det visade sig då, att å duran fanns ett ärtstort hål med trasiga, blodimbiberade kanter. I botten av såret å duran låg trasig hjärnmassa. Tydligen förelåg en operativ læsion av dura och cerebrum och meningitens ingångsport var tydlig. Meningerna drainerades enl. Holmgren. Mors under vanliga meningitbilden d. $^{29}/_{7}$. Obduction företogs ej.

Göteborg den 6 april 1917.

Erik Knutson.

Bilaga C.

Uppgift från Allm. och Sahlgrenska Sjukhusets i Göteborg Ögonavdelning för år 1916 angående intagna sjukdomsfall ävensom döda.

Sjukdom	Intagna		Döda	
	m.	kv.	m.	kv.
I. *Bildningsfel och medfödda sjukdomar.*				
Cataracta	9	2	—	—
IX. *Ögonsjukdomar.*				
Chalazion	1	—	—	—
Conjunctivitis catarrhalis ac.	2	—	—	—
D:o blennorrhoica	2	5	—	—
Keratitis phlyctænulosa	7	11	—	—
D:o parenchymatosa	1	2	—	—
Ulcus corneæ	17	8	—	—
D:o serpens	11	1	—	—
Scleritis, Sclerokeratitis	2	—	—	—
Iritis, Cyclitis	17	7	—	—
Glaucoma	—	5	—	—
Cataracta	15	22	—	—
Chorioiditis dissem.	1	—	—	—
Myopia	—	1	—	—
Amotio retinæ	1	3	—	—
Neuritis retrobulbaris	2	3	—	—
Panophtalmitis	—	1	—	—
Strabismus convergens	6	10	—	—
D:o divergens	—	1	—	—
Dacryocystitis	5	6	—	—
Fistula sacci lacrymalis	1	—	—	—
Periostitis orbitæ (ethmoiditis pur.)	2	—	—	—
XVIII. *Svulster.*				
Tumor palpebræ	1	—	—	—
Sarcoma chorioideæ	1	1	—	—
Glioma retinæ	—	1	—	—

Sjukdom	Intagna		Döda	
	m.	kv.	m.	kv.
XIX. *Genom våld och olyckshändelse uppkomna skador samt akuta förgiftningar.*				
Vulnus palpebræ	—	1	—	—
Contusio bulbi	2	—	—	—
Ruptura »	3	—	—	—
Vulnus corneæ	2	—	—	—
D:o »	17	2	—	—
Combustio corneæ	7	—	—	—
Corpus alienum in oculo	10	—	—	—
D:o » in orbitæ	1	—	—	—
Irido-cyclitis traumatica	10	—	—	—
Cataracta »	18	1	—	—

Uppgift från Allm. och Sahlgrenska Sjukhuset i Göteborg, Ögonavdeln. för år 1916 angående operativt behandlade sjukdomsfall och utförda operationer å *intagna* patienter.

Sjukdom	Antal	Operation	Patienten utskriven: frisk eller förbättrad	Patienten utskriven: oförbättrad	Patienten utskriven: död	Anmärkningar
Lagophthalmus	1	Tarsoraphie	1	—	—	
Blepharophimosis	1	Canthoplastik	1	—	—	
Tumor palpebræ	1	Exstirpation	1	—	—	
Ptosis	1	Operation	1	—	—	
Dacryocystitis, fistula sacci lacr.	5	Exstirpation av tårsäck	5	—	—	
Vulnus perforans scleræ et corneæ	6	Plastisk operation (Kuhnt)	6	—	—	
Ulkus corneæ	11	Galvanokaustik	11	—	—	
D:o serpens	3	D:o	3	—	—	
D:o	7	Skrapning	7	—	—	
Occlusio, secl. synechiæ	2	Iridektomi	2	—	—	
Glaucoma	3	D:o	3	—	—	
Secl. pupillæ	1	Transfixion	1	—	—	
Prolapsus uveæ	2	Avklippning	2	—	—	
Cataracta	34	Starrextraktion	33	1	—	Expuls. chorioidal blödning omedelbart efter op. i ett fall.

Sjukdom	Antal fall	Operation	Patienten utskriven			Anmärkningar
			frisk eller förbättrad	oförbättrad	död	
Cataracta	23	Starrdiscission	23	—	—	
D:o	8	Evakuation	8	—	—	
Corpus alienum in oculo	9	Magnetextraktion	9	—	—	
D:o	2	Enukleation	2	—	—	
Irido-cyclitis traum.	6	D:o	6	—	—	
Sarcoma chorioideæ	2	D:o	2	—	—	
Glioma retinæ	1	D:o	1	—	—	
Ruptura scleræ et corneæ	2	D:o	2	—	—	
Expulciv chorioidalblödning	1	D:o	1	—	—	
Panophthalmitis	1	Evisceratio bulbi	1	—	—	
Strabismus convergens	21	Operation	21	—	—	
D:o divergens	1	D:o	1	—	—	

Uppgift från **Allm. och Sahlgrenska Sjukhusets i Göteborg Ögonavdelning för år 1916** angående **operativt** behandlade sjukdomsfall och utförda **operationer** å ***poliklinisk*t** behandlade patienter.

Sjukdom	Antal fall	Operation	Anmärkningar
Abscessus palpebræ	2	Incisio	
Tumor »	2	Exstirpation	
Entropium	2	Operation	
Chalazion	16	D:o	
Dacryocystitis	6	Exstirpation av tårsäck	
» phlegm.	2	Petit's operation	
Ulcus corneæ	18	Skrapning	
D:o	20	Galvanokaustik	
Pterygium	2	Operation	
Athrophia bulbi	1	Enukleation	
Irido-cyclitis traum.	1	D:o	
Ruptura bulbi	2	D:o	
Glaucoma	1	D:o	
Strabismus convergens	6	Operation	

Bil. H.

Uppgift från Allm. och Sahlgrenska Sjukhusets i Göteborg Ögonavdelning för **år 1916** angående för **skador** och **förgiftningar** intagna, med hänsyn till **skadans natur och påföljd.**

Skadans natur	Intagna		Skadans påföljd		
	män	kvinnor	döden	Kvarstående men	Övergående
Förbränning (combustio corneæ)	6	—	—	5	1
Slag å ögat (contusio)	1	—	—	1	—
Skada å hornhinnan	15	1	—	11	5
Främmande kropp inträngd i ögat	11	—	—	10	1
Ruptura bulbi	3	—	—	3	—
Vulnus perforans	14	2	—	14	2
Irido-cyclitis traumatica	1	—	—	1	—
Cataracta »	8	—	—	7	1
Summa	59	3	—	52	10

Bil. I.

Uppgift från Allm. och Sahlgrenska Sjukhusets i Göteborg Ögonavdelning för år 1916 angående för skador och förgiftningar intagna, med hänsyn till skadans tillkomstsätt.

Skadans tillkomstsätt	Intagna		Skadans påföljd		
	män	kvinnor	döden	Kvarstående men	Övergående
A. *Olycksfall i arbete.*					
Vid hanterandet av andra verktyg (än yxa)	9	—	—	9	—
Genom inträngande föremål såsom träflisor, spikar, järnföremål m. m.	37	1	—	29	9
Genom sprängskott	3	—	—	3	—
» jordbruksarbete	4	1	—	5	—
B. *Olycksfall utom yrkesarbete.*					
Vid jakt	5	—	—	1	—
» lek	1	1	—	5	1
Summa	59	3	—	52	10

Göteborg den 24 mars 1917.

M. Sundqvist.

Röntgenavdelningen
vid Allmänna och Sahlgrenska Sjukhuset under år 1916.

Röntgenundersökningar hava under året utförts på 2,723 patienter till ett antal av 6,309.

Patienterna fördela sig på följande sätt:

Från Medicinska avdelningen	516	patienter
» Kirurgiska »	726	»
» Tuberkulos »	62	»
» Ögon »	9	»
» Öron »	17	»
» Stadens och Sjukhusets Polikliniker	448	»
» Stadens Sjukhus	108	»
Andra Patienter	837	»
Summa	2,723	patienter

Röntgenbehandlingar hava utförts på 574 under året nyinskrivna jämte en del gamla patienter. Antalet seanser har utgjort 7,479.

Patienterna fördela sig på följande sätt:

Från Medicinska avdelningen	36	patienter
» Kirurgiska »	64	»
» Tuberkulos »	1	»
» Ögon »	2	»
» Öron »	4	»
» Stadens och Sjukhusets Polikliniker	196	»
» Stadens Sjukhus	5	»
Andra patienter	266	»
Summa	574	patienter

Fredrik von Bergen.

Redogörelse för obduktioner för Sahlgrenska Sjukhuset, samt för patol.-anatom. och bakteriologiska laboratoriernas arbete under år 1916.

I. Obduktioner.

Under året ha för sjukhuset förrättats 393 obduktioner, vilka efter kön och ålder fördela sig sålunda:

Ålder	Män	% av män	Kvinnor	% av kvinnor	Summa	%
10—20	20	9,5	11	6	31	8
21—30	36	17	28	15	64	16
31—40	37	17	29	16	66	17
41—50	21	10	22	12	43	11
51—60	43	20	32	18	75	19
61—70	33	15,5	35	19	68	17
71—80	20	10	22	12	44	11
81—90	2	1	2	2	4	1
91—100	—	—	—	—	—	—
Summa	212	—	181	—	393	—

Viktigare fynd vid obduktionerna.

Akuta infektionssjukdomar.

Septichæmia; 37 fall. Utgångspunkt för infektionen:

Erysipelas..... 5 fall.
Vulnus infectum..... 3 »
Abscess. ad anum 1, reg. sternocleid... 1 »
Phlegmone ..... 3 »
Parotit..... 1 »

Carbunculus	2 fall.
Tendovaginit	1 »
Osteomyelit 2, pyarthros 1	3 »
Enterit	2 »
Pericardit (klin. akut lymfæmi)	1 »
Endocardit	1 »
Abort	5 »
Pyonephros	1 »
Pneumoni	1 »
Empyema pleura	2 »
Okänd	4 »

Erysipelas 7 fall, av vilka 3 komplicerade med äldre nephrit.

Tyfus 1 fall, med abundant tarmblödning.

Tetanus 2 fall; ett av dessa från ett vulnus infectum; det andra visade en cancer ventriculi med ulceration samt en lunginfarkt med cancermetastas, vilka båda vävnader vid djurförsök visade halt av b. tetani.

Kroniska infektionssjukdomar.

Tuberkulos: Lungtuberkulos har i 44 fall framträtt som huvudsaklig dödsorsak eller gravare komplikation. Efter kön och ålder samt tbc-komplikationer i andra organ sålunda fördelade:

Ålder	Tbc pulmon.		Tbc intest.		Tbc laryng.		Tbc miliär		Mening. tbc.	
	m.	kv.	m.	kv.	m.	kv.	m.	kv.	m.	kv.
10—20	2	5	—	1	—	—	1	2	4	2
21—30	11	4	2	2	1	—	5	1	2	3
31—40	6	5	1	4	1	—	—	1	—	—
41—50	—	1	—	—	—	—	—	1	—	—
51—60	1	2	—	1	—	—	—	—	—	—
61—70	3	2	—	2	—	—	—	—	—	—
71—80	—	1	—	—	—	—	—	—	—	—
81—90	1	—	—	—	—	—	—	—	—	—
Summa	24	20	3	10	2	—	6	5	6	5

Av andra tuberkulösa komplikationer i dessa fall må nämnas: Peritonit et pleurit. tbc. 2 fall; strictura intestini 2 fall; tbc. urogenitalis 5 fall.

Utan samtidig lungtbc. ha tuberkulösa förändringar av betydelse träffats i 10 fall: spondylit med meningit 1 fall; lymfkörteltbc. med meningit 3 fall; urogenitaltbc. med meningit 3 fall; tbccoxit 1 fall; tuberculoma cerebri med hydrocephalus 1 fall; pleuritis tbc. med meningit 1 fall.

Lues: 22 fall. I 17 av dessa luetisk aortit; i 2 aneurysma aortæ; i 3 hepar lobatum; i 2 ulcerös colit; i 1 gummata; i 1 stenosis valv. aortæ; i 1 lues (?) pulmonis.

Actinomycosis pharyngis med meningit 1 fall.

Omsättningssjukdomar.

Diabetes mellitus: 13 st. Av dessa 4 fall med hypoplasia panchreatis, alla under 40 år, 1 man, 3 kvinnor; 6 fall med atrophia panchreatis, alla över 50 år, 5 män, 1 kvinna; 2 fall med cirrhosis panchreatis, män, resp. 38 och 30 år; 1 fall med cirrhosis hepatis, 63 års kvinna.

Intoxicationer etc.

Intoxicatio phosphorica 2 fall, i abortivt syfte.

Combustiones 5 fall. Ett av dessa, 48 års kvinna, visade begynnande gangræn av hela tunntarmen med perforation av ett Mæckels divertikel; fallet komplicerades av en kron. nephrit med exacerbation.

Nervsystemets sjukdomar.

Hæmorrhagia cerebri:

Ålder:	Män:	Kv.:
30—40	—	—
41—50	—	2
51—60	1	1
61—70	3	2
71—80	1	—
81—90	—	—
Summa	5	5

Av dessa i hemisfär 6 fall, i hjärnstam 4. Njurlidande förefanns i 8 fall.

Emollitio cerebri:

Ålder:	Män:	Kv.:
30—40	2	—
41—50	—	1
51—60	—	2
61—70	1	2
71—80	2	2
81—90	—	1
Summa	5	8

Av dessa i hemisfär 6, i hjärnstam 3 och i kärnor 4 fall. Njurlidandande förefanns i 10 fall.

Meningitis, non tbc. 10 fall. Av dessa 6 fall vid otit.; 2 fall vid kron. otit. med fraktur å skallbasen; 1 vid sinusit. frontal et ethmoidal et sphenoidal; 1 vid glioma operat.

Encephalitis acuta 2 fall, 74 års kvinna med lues samt 30 års kvinna med retentio placentæ.

Abscessus cerebri 1 fall, metastas från lungabscess.

Pacchymeningitis hæmorrhag. 3 fall, 1 vid ca. prostata; 1 vid nephr. chr.; 1 vid retentio placentæ.

Hydrocephalus intern. 4 fall, 1 vid glioma pedunc. cerebelli; 1 vid glioma cerebelli; 1 vid tuberculoma cerebri; 1 vid hæmorrhagia cerebelli.

Commotio aut laceratio cerebri 11 fall, vid fraktur. baseos cranii.

Myelitis chronica 2 fall, 71 års man och 64 års kvinna.

Dislaceratio medullæ spinal. 3 fall vid fraktura columnæ vertabr.

Blodsystemets sjukdomar.

Leukæmia mixtocell. 1 fall.

Leukæmia lymphat. acut 1 fall, anatomiskt visande sepsis + pericardit ac. + pleurit. fibrin. + hyperplasia lienis et medull. ossium.

Anæmia perniciosa: 8 fall ha dött under denna diagnos. I 3 fall påvisades en kron. interst. nephrit, i 1 fall en sekundär sådan. I 2 fall fanns kron. gastrit med atrophi. I 1 fall tuberculösa tarmstricturer, i ett slutligen visade anæmien secundär typ vid excessiva menorrhagier.

Cirkulationsorganens sjukdomar.

Vitium organicum cordis:

Ålder:	Män:	Kv.:
10—20	—	1
21—30	7	3
31—40	—	6
41—50	1	1
51—60	1	2
61—70	—	3
71—80	2	1
Summa	11	17

Av dessa i mitralis 10 st., i mitralis och aorta 11 st., i dessa samt tricuspidalis 4 st., i aorta 2 st., samt i pulmon. och tricuspidalis 1 st. (lues?).

Endocarditis acuta:

Ålder:	Män:	Kv.:
10—20	—	—
21—30	5	—
31—40	1	2
41—50	—	1
51—60	—	—
61—70	—	—
71—80	1	—
Summa	7	3

Av dessa i mitralis 1, i mitralis och aorta 8 samt i endast aorta 1 st.

Pericardit acuta 12 fall, av vilka ett efter perforation av leverabscess.

Synechia pericardii 4 fall.

Thrombosis cordis 5 fall.

Infarct. myocardii 5 fall, varav ett med infektion och smältning.

Ruptura aortæ 1 fall, vid grav arterioscleros.

Respirationsorganens sjukdomar.

Ålder	Pneumonia lobaris		Bronchopnemoni		Av dessa äro postoper.
	män	kvinnor	män	kvinnor	
10–20	3	—	4	1	2
21—30	5	2	2	—	—
31—40	7	1	6	1	1
41—50	6	—	1	2	1
51—60	6	5	11	2	4
61–70	10	6	5	4	9
71–80	4	4	7	3	2
Summa	41	18	36	13	19

Bronchitis gravis 2 fall.

Abscessus pulmon. 8 fall, *gangræna pulm.* 2 fall.

Bronchiectasiæ 4 fall. *Pneumonokoniosis* 1 fall.

Infarktus pulmon. 6 fall.

Empyema pleuræ 11 fall, varav 5 vid pneumoni, 3 vid sepsis och 2 vid peritonit.

Hæmothorax. p. laceration. art. intercostal per punction pleuræ 1 fall.

Œdema laryngis 1 fall (tracheit).

Digestionsorganens sjukdomar.

Ulcus ventriculi 13 fall, 5 perforerade.

Ulcus duodeni 4 fall, varav 1 perforerat.

Ulcus pepticum jejuni 1 fall.

Vulnus (sclop) perforans ventriculi 1 fall.

Varices œsophagi et cardiæ c. hemorrhagia 4 fall (vid hepar lobatum, övriga vid cirrh. hepat).

Enteritis: acuta gravis 6 fall, *ulcerosa* 5 fall, *uræmica* 2 fall.

Hernia: inguinal. vel femor. 9 fall, *obturatoria* 1 fall, *lineæ alb.* 1 fall.

Ventriculus bisaccatus 4 fall.

Diverticula duodeni 1 fall.

Ileus e strangulatione 1 fall; *e mesosigmoiditid.* 1 fall.

Thrombos v. meseraic 1 fall.

Ruptura duodeni traumat. 1 fall; *Vulnus perforans intest. tenuis* (sutur) 1 fall.

Ulcus perforans flex. sigmoideæ 2 fall.

Ulcus tbc. intest tenuis perf. 1 fall.

Panchreatit. hæmorrhag. 2 fall.

Ruptura panchreat. traumat. 1 fall.

Cholelithiasis 10 fall.

Abscessus hepatis 1 fall

Cholangitis ac. purul. 1 fall.

Cirrhosis hepatis non cardiaca 16 fall, 11 män och 5 kvinnor. Af dessa 3, 2 män och 1 kvinna, luetici.

Peritonitis acuta 36 fall. Utgångspunkt:

Ulcus ventriculi perfor.	5	fall.
» duodeni »	1	»
» flex. sigmoid. »	2	»
Vulnus (sclop) ventric.	1	»
Enteritis gravis	2	»
Appendicit. acut.	4	»
Ruptura duodeni traum.	1	»
Fistula (op.) flex. sigmoid	1	»
Hernia	3	»
Tbc. intestini perfor.	1	»
Panchreatitis hemorrhag.	2	»
Cholelithiasis perforat.	1	»
Cholangit acuta purul	1	»
Salpingit acut.	2	»
Cystis ovar. torta	1	»
Abscess. retroperitoneal	1	»
Empyema pleuræ	1	»
Cancer ventriculi	2	»
» intestini	3	»
» vesicæ felleæ	1	»

Urinorganens sjukdomar.

Ålder	*Nephrit acuta* (grav.)		*Chron. parench.*		*Interst. secund.*		*Interstit.*	
	män	kvinnor	män	kvinnor	män	kvinnor	män	kvinnor
10—20	1	—	1	1	1	—	1	—
21—30	—	—	—	2	1	1	—	—
31—40	1	1	2	3	1	1	1	1
41—50	—	1	1	—	2	3	—	4
51—60	3	1	2	1	1	1	10	9
61—70	—	—	—	1	1	2	5	8
71—80	1	1	—	—	—	2	7	4
S:ma	6	4	6	8	7	10	24	26
	Alla vid akuta infektioner l. intoxicationer		3 vid tbc., 4 vid lues. Amyloid i 5 fall		2 vid tbc., 2 vid lues. Amyloid i 3 fall			

Akut apostematös nephrit 4 fall, vid pyelit.

Aplasia renis uni 1 fall.

Ren cysticus congen. 1 fall.

Ruptura traum. renis 1 fall.

Nephrolithiasis 3 fall.

Cystopyelonephrit 12 fall, 6 vid hydertroph. prostat, 2 vid cancer prostat, 2 vid cancer peritonei, 2 vid cystit. chron.

Hypertrophia prostatæ 9 fall.

Strictura ureteris congen. c. hydronephros, 1 fall, 22 års man.

Svulster.

Cancer. Tills. 49 fall. Efter kön och ålder fördelade:

Ålder:	Män:	Kv.:
30—40	1	2
41—50	4	2
51—60	8	6
61—70	10	9
71—80	2	5
Summa	25	24

Av dessa:

Cancer ventriculi 18 fall, 14 män och 4 kvinnor.

» *æsophagi* 1 fall, 57 års kvinna.

» *cæci et appendic* (colloid) 56 års man.

» *coli transversi* 2 fall, 62 års kv., 60 års kvinna.

» *flex. sigmoid* 3 fall, 62 års man, 60 års man, 65 års kv.

» *recti* 2 fall, 56 års man, 62 års kvinna.

» *vesic. felleæ* 2 fall, 71 års kvinna, 72 års kvinna.

» *ductus hepat* 3 fall, 52 års kvinna, 69 års kvinna, 72 års kvinna.

» *panchreatis* 2 fall, 51 års man, 57 års man.

» *pulmonis* 47 års man, *pulmonis bronchiale* 53 års kvinna.

» *prostatæ* 5 fall, 47, 61, 66, 69 och 71 år.

» *mammæ* 6 fall, alla kvinnor, 37, 50, 52, 52, 62 och 65 år.

» *cervic. uteri* 32 år.

Kystadenoma carcinos. ovarii 62 år.

Hypernephroma 3 fall, 46 års man, 62 års kvinna, 63 års kvinna.

Glioma cerebri 8 fall, 12, 19, 33, 33, 36, 45, 46 och 46 år, 6 män, 2 kvinnor.

Psammoma duræ matris spinalis, 51 års man.

Cystis dermoides mediastini anterioris, perforans in bronchum (fallet komplicerat med tbc. pulm.), 29 års man.

Sarkoma epipharyngis 1 fall, 14 års man.

» *renis* 1 fall, 36 års kvinna.

» *testis* 1 fall, 19 års man.

Myoma sarcomatosum uteri 2 fall, 65 års kv. och 76 års kvinna.

II. *Histologiska undersökningar.*

A. *För Sahlgrenska sjukhuset.*

Digestionsorganen.

Läppar: angiom 4, cancer 3 fall.

Käke: adenoma gland. mucos. 1, cancer 8 fall, granulom 4 fall, tuberculos 1 fall; tandcysta 2 fall.

Bucca: cancer 1 fall.

Tunga: ulcus 1 fall, granulom 1, cancer 2, actinomycos 1 fall.

Spottkörtel: nihil 1 fall, endoteliom 4, tuberculos 1 fall.

Ventrikelslemhinna: frisk 5 fall, kroniska förändringar 3 fall.

Resecerad ventrikel: ulcus 14 fall, cancer 5, angioma simplex 1, adenom 1 fall; hypertrophia pylori 1 fall; linitis plastica 1 fall.

Appendix: akut inflammation 88 fall, kronisk 75, akut och kronisk 109 fall; atrofi 7 fall; tuberculos 3, cancer juvenilis 1, cancer metastat. 1, pseudomyxoma metastat. 1 fall, nihil 15 fall.

Duodenum: ulcus 1 fall.

Tunntarm: gangræn 2 fall.

Colon: tuberculos 2 fall, cancer 3.

Rectum: hæmorrhoider 4 fall, kronisk inflammation 2, adenocarcinom 4, polyp 1 fall.

Peritoneum: tuberculos 3 fall, vulnus 1 fall, cancer 1 fall.

Gallblåsa: kron. förändringar 10 fall, kron. och akut 5, atrofi 8, cancer 2, myom. 1, nihil 4 fall.

Panchreas: nekros 1 fall, cancer 1. Summa 422 fall.

Respirationsorgan.

Näsa: tuberculos 1 fall, cancer 4.

Bihålor: akut inflammation 3, atrofi 1 fall.

Tonsill: lues 1 fall, lymfosarkom 1 fall, cancer 1.

Larynx: akut inflammation 1 fall, kronisk 1, tbc. 2, angiom 1, fibrosarkom 1 fall.

Bronch: lymfosarkom 1 fall. Summa 18 fall.

Urinorgan.

Njure: Hydronephros 3 fall, tbc. 18 fall, hypernephrom 2 fall.

Uretse: tbc. 14 fall.

Blåsa: papillom 2 fall, cancer 1, urachuscysta 1 fall.

Urethra: angiom cavernos. 1 fall.

Summa 42 fall.

Lymfkörtlar.

Akut inflammation 5 fall, kronisk 14, tuberkulos 37, Sternbergs bild 3 fall.

Cancer 27 fall, *Sarkom* 1 fall, *lymfosarkom* 3 fall, *nihil* 1 fall.

Summa 91 fall.

Könsorgan.

I. *Maskulina:*

Penis: cancer 4 fall, papillom 1.

Testis: cancer 1 fall.

Epididymis: tuberculos 11 fall, kron. inflammation 5, elefantiasis 1 fall.

Prostata: hypertrofia 8 fall, 4 adenomatosa, 4 myomatosa. Cancer 2 fall.

II. *Feminina:*

Mamma: akut inflammation 2 fall, kronisk 5, tbc. 1 fall, adenofibrom 13 fall, adenom 1, endoteliom 1 fall, cancer 26 fall, varav 14 scirrh., 11 solidum, 1 adenocarcinom.

Vulva: cancer 1 fall, kron. inflammation 1.

Vagina: papillom 1 fall, cancer 1, granulom 1 fall.

Uterusskrap: benigna slemhinneförändringar 27 fall, atrofi 11 fall, abortrester 8 fall, myom 1 fall, mola hydat. 1 fall, polyp 10 fall, nihil 12 fall, cancer 9 fall, varav solidum 6, adenocarc. 3.

Cervixexcision: cancer 4 fall, atrofi 2, nihil 1 fall.

Uterus: kron. myometrit 1 fall, myoma 8 fall, d:o sarcomatosum 1 fall, cancer 2 fall, deciduom 1 fall.

Tuba: akut inflammation 3 fall, kronisk 16, kron. och akut 2, tuberculos 9 fall, extrauterin graviditet 4 fall.

Ovarium: corpus-luteum-cysta 6 fall, d:o rupta 1 fall, follikelcysta 5 fall, dermoid 2 fall, fibromyom 1 fall (3750 gm!) kystadenom 9 fall, d:o papilliferum 2, d:o carcinosum 2 fall, pseudomyxom 1 fall, cancer 1 fall.

Parovarialcysta 2 fall.

Summa 268 fall.

Ben och ledgångar.

Ben: akut inflammation 2 fall, kron. 3, ost. fibrosa 1 fall, caltlusbitar 2 fall, tuberculos 8 fall, chondrom 1 fall, exostos. cartilag. 2 fall, sarkom 2 fall, fibrosarkom 1, myeloma (plasmom) 1 fall.

Synovia: kronisk inflammation 2 fall, tbc. 2.

Bursa: kronisk inflammation 3 fall, akut 1, tuberculos 7 fall.

Summa 38 fall.

Hud, granulationer m. m.

Akut inflammation 6 fall, kronisk 7 fall, tbc. 18, actinomykos 8 fall, granulom 8 fall, fibrom 1 fall, lipom 4, myom 2, angiom 4, neurom. traum. 1, neurofibrom 2 fall, cylindrom 2 fall, nævus 1, dermacysta 1, gälspringcysta 1 fall, rhabdomyom? 1 fall, talgkörteladenom 1 fall, cancroid 4, cancer 5, cancer + tbc. 1 fall, fibrosarkom 3, sarkom 5, melanosarkom 1 fall.

Summa 79 fall.

Endokrina körtlar.

Struma 21 fall varav adenomat. 12, d:o lymphat. 1, colloides 4, d:o cystic 3, sarcomatos 1.

Summa 21 fall.

Hjärna.

Glioma 1 fall.

Summa 1 fall.

Öron.

Cancer auris extern. et intern 1 fall.

Summa 1 fall.

Ögon.

Palpebra: lipom 1, sarkom 1 fall,
Bulbus: glioma 1 fall.

Summa 3 fall.

Diverse.

14 fall.

Summa 984 fall.

B. Histologiska undersökningar för andra sjukvårdsinrättningar etc.

Digestionsorganen.

Läppar: tbc. 2 fall, angiom 1, ulcus 1, verruca 1, cancer 4 fall.
Tunga: abscess 1, angiom 2, papillom 1, cancer 2 fall.
Gom: endoteliom 1, angiom 1 fall.
Gingiva: papillom 1, cancer 4, sarkom 1, cysta 1 fall.
Bucca: endoteliom 1, cancer 2, kron. inflammation 1 fall.
Spottkörtel: endoteliom 6, cancer 1 fall, akut inflammation 1.
Ventrikel: ulcus 2 fall, tbc. 1, cancer 7, fibrosacrom 1 fall.
Tunntarm: phlegmone 1, thrombos 1, lymfosarkom 1 fall.
Appendix: akut inflammation 10, kron. 20, akut + kron. 7, tbc. 6, nihil 1 fall.
Colon: kron. inflammation 1 fall.
Rectum: cancer 2 fall, nihil 1.
Peritoneum: kron. inflammation 2 fall, tbc. 6, angioma cavern. 2, infarkt 1, cancer 8 fall.
Lever: angiosarkom 1 fall.
Gallblåsa: kron. inflammation 1 fall.

Summa 118 fall.

Respirationsorganen.

Näsa: Kron. inflammation 1, polyp 1, angiom 1, fibrosarkom 1 fall.

Epifarynx: Papillom 1, cancer 1 fall. *Bihålor:* polyp 1 fall.

Larynx: Tbc 2 fall, fibrom 1.

Lunga: Pneumoni 1 fall. Summa 11 fall.

Hjärna.

Gliom 1 fall, cancer 1, meningit 1. Summa 3 fall.

Endokrina körtlar.

Struma: colloides 2 fall, d:o cystica 2 fall, adenomatosa 3 fall.

Aberrerande thyreoidea 1 fall. Summa 8 fall.

Urinorganen.

Njure: Tbc 1, apostematös nephrit 1. *Ureter* tbc 1 fall.

Urnjurecysta 1 fall. Summa 4 fall.

Lymfvävnad.

Tonsill: cancer 1 fall, lymfosarkom 2.

Körtlar: akut infl. 2 fall, kronisk 12, tbc 16, Sternbergs bild 2 fall. Lenkæmi 2 fall. Cancer 10, sarkom 2, lymfosarkom 4 fall. Summa 53 fall.

Ben och ledgångar.

Ben: Kron. inflammation 1 fall. Tbc 1 fall, Cancer metastat 1 fall. Summa 3 fall.

Ögon.

Sclerosis conjunctivæ 1 fall. *Cancroid* 1 fall. Sarkom 1 fall. Melanosarkom 1 fall. Summa 4 fall.

Hud och granulationer.

Inflammation: ac. 7, kron. 7, ulcus 1, granulom 14; tbc. 9, actinomycos 2, Verruca 2 fall. Fibrom 4, neurofibrom 1, lipom 3, d:o sarkomat. 1, angiom 12, myom 1, d:o sarkomatos. 1 fall. Talgkörteladenom 1, svettkörteladenom

1 fall. Gälcysta 2, naveladenom 1 fall; teratoma digiti 1 fall. Dermoid 1 fall. Erythema induratum 1 fall. Cancroid 7, cancer 5 fall. Sarkom 10 fall, fibrosarkom 4, myxosarkom 1, melanosarkom 1, lymfosarkom 2 fall.
Summa 103 fall.

Könsorganen.

I. *Maskulina:*

Penis: kronisk inflammation 1, cancer 1 fall.

Testis: orchitis fibros. 1, tbc 2, cancer 1 fall.

Epididymis: kron. inflammation 6, tbc 3 fall.

Prostata: hyperplasi 4, varav 2 myomatös, 2 adanomatös; cancer 1.

II. *Feminina:*

Mamma: kronisk inflammation 12 fall, akut 2, tbc 2 fall. Adenofibrom 26 fall. Cancer 18 fall, varav scirrh. 14, ca. soliudm 1, adenocarcinom 3 fall.

Vulva: sarcoma hyminis 1 fall, cancer 2, kron. inflamm. 1.

Vagina: congen. cysta 1 fall, sarcom 1, cancer 1 fall.

Uterusskrap: benigna slemhinneförändringar 128 fall. Akut inflammation 1 fall. Tbc. 1 fall. Atrofi 24 fall. Abortrester 28 fall, mola 1 fall. Polyp 28, myom 4 fall. Nihil 11 fall. Cancer 14 fall. Sarkom 1 fall.

Excision ur cervix: kron. inflammation 8 fall, akut 1, ulcus 2. Polyp 2 fall, nihil 3. Papillom 1 fall. Cancer 3 fall.

Uterus: Myometrit fibrosa 2 fall, nihil 1. Polyp 10 fall, d:o sarcomatosum 1. Myoma 28 fall, d:o sarcomatosum 4. Cancer 14. Placentaretention 1 fall.

Tuba: Akut infl. 4 fall, kronisk 15, tbc 8. Graviditet 3 fall.

Ovarium: Akut infl. 2 fall, kronisk 1. Corpus-luteum-cysta 1 fall, d:o rupta 1. Follikelcysta 3 fall. Kystadenom 11 fall, d:o papilliferum 2, d:o carcinosum 6, d:o pseudomyxamatosum 1, d:o infekterad med tbc 2 fall. Dermoid 2 fall.
Summa 475 fall.
Summa s:um 782 »

III. Bakteriologiska, serologiska och cytologiska undersökningar.

A. *För Sahlgrenska sjukhuset.*

Undersökning å *tuberkelbaciller*		
i sputum	10 st.	
i urin	340 »	
i andra vätskor	19 »	
Tillsammans		429 st.
Marsvinsförsök		5 »
Tyfuskultur		12 »
Difteriundersökning		2 »
Malaria »		3 »
Amœba dysenteri		2 »
Gonococc undersökning		52 »
Actinomyces »		5 »
Divere *bacteriol.* »		586 »
Vidals reaktion		117 »
Wassermanns reaktion		525 »
Diverse *cytolog.* undersökningar		419 »
Nonnes reaktion		12 »
Summa		2169 st.

B. *För andra sjukvårdsinrättningar etc.*

Undersökning å *tuberkelbaciller*		
i sputum	158 st.	
i urin	83 »	
i andra vätskor	20 »	
Tillsammans		261 st.
Marsvinsförsök		11 »
Tyfuskultur		33 »
Difteriundersökningar		9606 »
Malaria »		2 »
Gonococc »		24 »
Actinonyces »		3 »
Div. bacteriol »		339 »
Vidals reaktion		170 »
Wassermanns »		2182 »
Diverse cytolog. »		75 »
Nonnes »		22 »
Summa		12,728 st.

IV. Vaccinframställningar.

För sjukhuset	73 st.
» andra sjukvårdsinrättningar etc.	92 »
Summa	165 st.

Tillsammans har alltså laboratoriets arbete under 1916 utgjorts av:

Obduktioner	393 st.
Histologiska undersökningar	1,766 »
Bacteriol., serol. och cytol. undersökn.	14,897 »
Vaccinframställningar	165 »

Göteborg den 1 Juni 1917.

C. O. Forselius,
Prosektor.

Vetenskapliga uppsatser och föredrag

hava under år 1916 offentliggjorts resp. hållits av nedannämnda vid Allm. och Sahlgrenska sjukhuset anställda läkare över följande ämnen:

Professor Dahlgren:

Demonstration av ung man, på vilken gjorts överkäksresektion på grund av moligor tumörbildning.
Demonstration av ett fall av svår mjukdelsskada, däri bl. a. nervplastik kommit till användning.
Fyra fall av dubbelkancer hos samme individ.
Två fall, som opererats för dubbelsidig njursten.

Prof. Dahlgren och Med. Lic. Forselius:

Fall av kronisk ikterus med cholangit.

Med. Lic. Forselius:

Demonstration av följande vid sektioner vunna pat. anatom. preparat:
a) Lungsyfilis.
b) Spontan aortaruptur vid arterioscleros utan aneurysm, och där lues ej kunnat påvisas.
c) Ruptur av aorta med mycket svåra ateromatösa förändringar.
d) Cystnjuren i olika utvecklingstadier.
Några ord om värdet av olika laborationsmetoder för tyfusdiagnos.
Erfarenheter angående vaccinterapi, speciellt vid kirurgiska åkommor.

Med. D:r Köster:

Demonstration av:
a) Sclerodermi, förenad med egendomliga benförändringar.
b) Syringo-myeli med ovanliga trofiska rubbningar.
c) Spät-eunruckoid.
d) Ataxia paraplegica.
e) Två fall av amyotrofisk lateralscleros med ascenderande och descenderande riktning.

f) Dystrophia adiposogenitalis.
g) Kombination av hysteri och sclerosis disseminata.
h) Tvenne fall med ovanligt tydliga kraniella blåsljud.

Med. Lic. Knutson:

Två fall av varbildning i näsans bihålor med intrakraniell komplikation (Nord. Tidskr. för Oto. Rhino Laryngologi.

Med. Lic. Ericsson och Med. Lic. Forselius:

Fall av tetanus vid lunginfarkt.

Med. D:r Norrlin:

Demonstration av fall av ostitis deformans.

Med. Lic. von Holst:

Fall av traumatisk pancreas ruptur.

Med. Lic. von Stapelmohr:

Demonstration av fall av läkt aktinomykos.
» av fall av ovanligt hastigt uppträdande lymfangit å arm.
» av fall av lysolgangrän.
Referat av Siegels undersökningar om kohabitationstidpunktens betydelse för kvinnans fruktsamhet och förutbestämmandet av könet.
Till den flegmonösa gastritens kasuistik.

Något om bukskottskador.

Av S. von Stapelmohr.

Under år 1915 har jag varit i tillfälle att få operera trenne bukskottskador, och, då dessas behandling genom innevarande krig blivit särskilt aktuell, har jag trott det kunde intressera att dels höra dessas förlopp, dels en liten del av den om behandlingen i krig förda diskussionen.

I. *22 års beväringsman,* skadad vid mintändsatsexplosionen å Stockholmsskäret den 1 februari 1915. Utom andra skador å extremiteterna befanns i nedre vänstra bukkvadranten å en punkt motsvarande Mc. B. å högra sidan ett bönstort sår, vari en bit oment syntes skjuta fram. Allmänna tillståndet under inflytande av stark chock. Tydlig, alltmer sig ökande spänning av bukväggen i nedre bukkvadranterna. Diagnosen sattes på intraperitoneal skada. Laparatomi gjordes 3 timmar efter olycksfallet under morfin-eter-narkos. Å flexura sigmoideas övre skängel ett oregelbundet bönstort sår genom tarmväggen. I denna såröppning fanns en på kant stående oregelbunden metallbit av någon vit metall, jämte ett par fäkalklumpar. Perforationen hopsyddes genom tobakspungsutur och invikning med serosasuturer i 2 lager. Strax intill å sigmoidea samt å en tunntarm ett par mindre serosadefekter, som likaledes översyddes. Tarmens intraperitoneala del genomgicks. I bukhålan inga mängd med blod. Tecken på lokal lätt peritonit omkring perforationen. Bukväggen syddes med dränage utanför aponeurosen. Under konvalescensen förlöpte bukskadan utan annan komplikation än en abscess i bukväggen. Pat:s övriga skador höll dock pat. sängliggande i 6 månader. Och nu 9 månader efter operationen har pat. inga som helst mag- eller bukbesvär.

II. *30 års lantbrukare,* skadad genom vådaskott under jakt den 5 september kl. 5 e. m. Pat. inkom å sjukhuset den 6 september kl. 12.45 f. m. och företedde då strax till vänster om medellinjen mitt emellan navel och symfys ett sår, tydligen efter ett medelstort hagel. Allmänna tillståndet var gott; buken starkt spänd i båda nedre bukkvadranterna, mest till vänster. Diagnosen sattes på tarmperforation och laparotomi gjordes $^{1}/_{2}$ timme därefter. I buken fri grumlig vätska, utan egentlig lukt. Å tunntarmarna 5 linsstora perforationer, ordnade 2, 2 och 1; dessutom tunntarmsmesenteriet perforerat å ett ställe. Tarmperforationerna täcktes genom invikning och mesenterieperforationen översyddes. Tarmarna i övrigt granskades, varpå buken slöts primärt. Konvalescensen förflöt utan anmärkning. Maximala temperaturen var 38.1 operationsdagens kväll. Efter 8 dagar var pat. uppe och efter ytterligare 6 dagar utskrevs han läkt med väl funktionerande tarm. Ingen abscessbildning i buksåret.

III. *27 års kvinna,* som i självmordssyfte vid 4-tiden på morgonen den 19 september skjutit sig i epigastriet med en revolver. Pat. inkom 1 $^{1}/_{2}$ timme efter skottskadan. Hon hade då ett i det hela rätt gott allmäntillstånd, klagade dock över håll i vänstra sidan av bröstet samt tyngd att andas. Högt upp

i epigastriet strax till vänster om medellinjen ett krutstänkt skottsår. I höjd med 8:e revbenet mitt emellan skapular- och axillarlinjerna likaledes en skottsårsöppning, dock mera oregelbunden än den förstnämnda. Buk överallt mjuk. Då möjlighet fanns att kulan efter passagen genom främre bukväggen passerat framför ventrikeln in genom diafragma, och då tydliga symtom på inälvsskada icke fanns, exspekterades. På morgonen var buken i övre delar tydligt spänd och pat. hade svårare plågor, varför laparatomi kl. $^{1}/_{2}$ 11 f. m. gjordes. I antrum pylori intill curvatura major ett tvärgående sår genom väggen av ungefär $^{1}/_{2}$ tummes storlek. Kanterna lågo hopklibbade, så att såret observerades ej såsom sår, förrän ventrikeln framdragits, då det syntes vara oregelbundet, långsträckt. C:a 8 cm. därifrån åt fundushållet en ärtstor rund perforationsöppning. Det större såret syddes i trenne lager, det mindre genom tvänne serosasuturer. I vänstra leverfliken alldeles intill kanten ett svartfärgat parti av en 2-örings storlek med subserös blödning utan tecken till leverperforation. Å diafragma omedelbart medialt om mjältens bakre mediala kant en ärtstor perforationsöppning, ur vilken något blod kom. Här en del blodkoagler, som upptorkades. Buken slöts primärt.

Det postoperativa tillståndet kompliceras av en bronchialasthma, varav pat. lidit sedan barnaåren och vilken sista månaden förvärrats och som nu var anledningen till pat:s självmordsförsök. Dagen efter operationen var temperaturen uppe i över 39°, men har sedan dess sjunkit. Hon har efter operationen haft tvänne svåra asthmaanfall jämte blodfärgad nästan varig upphostning, vadan sannolikt en lungperforation föreligger. Denna i förening med hennes asthma gör prognosen osäker; dock synes bukskottskadan förlöpa utan anmärkning. [1])

Vi ha här 3 bukskottskador i år. En ventrikel-, en tunntarms- och en grovtarmsskottskada, av vilka de två sistnämnda förlupit glatt, och den förstnämnda, så långt vi hittills kan se, synes förlöpa väl. [1])

Den operativa terapien har i alla fallen sannolikt varit livsräddande. Även om en konservativ behandling i något av fallen möjligen skulle kunnat förlöpa väl, så har dock patienternas sjukhusvistelse avsevärt förkortats. [2]) Det kan kanske synas egendomligt, att jag i sådana fall talar om annan terapi än

---

[1]) Pat. utskrevs läkt 1 månad efter inkomsten.

[2]) I ett fall 14 dagar.

operativ. Men i krigstid synes den konservativa höra till huvudmetoderna. I fredstid ställer sig dock behandlingen *så*, att vid varje perforerande bukskada, vid vilken man allt efter platsen för och arten av skadan kan antaga en inälvs- eller kärlskada såsom *sannolik*, bör snarast en laparatomi göras, dock naturligtvis blott då man kan utföra denna operation under alla aseptiska och tekniska kauteler. Prognosen försämras ju längre man väntar. Enligt Siegel är mortaliteten i fred på bukskottsskadorna, om man opererar inom de första

4 timmarna	.....	15.2 %
5—8 »	.....	44.4 %
9—12 »	.....	63.6 %
senare	.....	70 %

I här refererade fall har tiden mellan skada och operation icke varit över 8 timmar.

Krigskirurgernas åsikter om prognosen och behandlingen av bukskottskadorna i krig divergera mycket (jag använder här uteslutande tyska källor). De före och i början av det nuvarande kriget uttalade principerna voro, som jag nämnt, avgjort för en konservativ terapi: »Bauchschüsse nie transportieren. Prolapse nicht reponieren. Nur rektal Kochsalz, am besten mit Adrenalin. Behandlung: Morphium» (v. Oettingen, Schönwert och Franz).

För samma konservativa terapi tala Greser & Kirchner: »Bauchschüsse sollen in ersten Tagen möglichst nicht transportiert werden».

I samma riktning går krigskirurgmötets i Lodz åsikt den 20 januari 1915, då det hyllade Körte's uttalande, att den konservativa terapien är regel, den operativa undantag.

Röper [1]) (februari 1915) hyllar likaledes ett konservativt förfarande och uppställer som huvudfordran, att en bukskottskada skall komma till behandling inom 6 à 8 timmar, ett villkor som han i ett krig till lands anser för det mesta ouppfyllbart. I sjökriget, där transporterna icke äro så svåra, är snar operation mera möjlig och indicerad. Då han anser prognosen vara bättre ju

[1]) Münch. M. W.-schr. 1915 n:r 6.

tommare tarmen är, tillråder han den mot den taktiska fordran stridande principen, att patrullerna skola före sin utryckning och manskapet före en i utsikt ställd strid hungra! En strid på fastande mage sålunda!

I anvisningarna i krigssjukvård, utgivna i början av 1915 av K. Arméförvaltningens sjukvårdsstyrelse, hyllas likaledes den konservativa terapien. Där föreskrives »att inträngande bukskott få ej transporteras längre än till närmaste sjukhus. Den sårade behandlas med morfin och opiedoser, svält 2—4 dagar, därefter diet som efter buksnitt under fredsförhållanden. Då fallet synes gå till hälsa och inga komplikationer föreligga, överväges transport till bakre liggande formationer. Symtomatiska operationer företagas vid komplikationer efter vanliga fredsprinciper, sålunda vid avkapslade abscesser o. s. v.»

Under kriget hava dock allt flera uttalat sig för den operativa terapien. Så meddelade Enderlen å krigskirurgsmötet i Lille den 18 nov. 1914 såsom sin åsikt, att operation inom de 10 första timmarna var indicerad, och Rotter [1]) uppställde följande operationsindikationer: 1) om den sårade inkommer inom 12 timmar, 2) om man kan antaga, att ej allför stora skador finnas i bukhålan och 3) om en aseptisk och tekniskt fullt *tillfredsställande* apparat finnes till förfogande.

Töpfer [2]) (februari 1915) anser, att vid bukskott skall för nödvändigheten av ett ingrepp *blott* arten av skadan och allmäntillståndet vara bestämmande *icke* yttre förhållanden såsom rum tid, asepsis. Ventrikelskador genom ett finkalibrigt skott kunna läka spontant. Vid alla bukskador genom artilleriskott är ett ingrepp trängande och kan ännu efter 24 timmar vara prognostiskt gynnsamt. Truppläkare skola fortast möjligt föra bukskador till huvudförbandsplats eller fältlasarett.

I mars 1915 offentliggjorde Parthes [3]) en statistik från den würtembergska armékåren. Han beräknar, att 42 % av de till sanitetskompaniet inkomna bukskotten dogo på huvudförbandsplatsen. $^{2}/_{5}$ av alla dödsfall där voro bukskott. Av 239 till fältlasaretten anlända och konservativt behandlade fall avläm-

[1]) Münch. M. W.-schr. 1914 n:r 49. Feldärztl. Beil. 18.
[2]) D. M. W.-schr. 1915 n:r 6.
[3]) Münch. M. W.-schr. 1915 n:r 13 och 14.

nades 105 levande till bakre formationer d. v. s. 44 %; på fältlasaretten dogo 134 = 56 %. Av dessa dogo 104 inom de 3 första dagarna. De flesta dogo sålunda redan första dagen efter skadan å huvudförbandsplatsen eller å fältlasarettet och minskades antalet dödsfall sedan dag för dag. Häri ligger orsaken till att prognosen för bukskotten hållits för relativt gynnsam. Till de längre från fronten liggande sjukhusen kommer ett filtrerat material, så att den som blott får se bukskott som överlevat 3 eller en ännu senare dag, får en gynnsammare åsikt om mortaliteten. Efter att vidare ha från de såsom bukskott upptagna fallen räknat ifrån fallen utan öppnande av peritoneum och utan symtom på skada av ett intraperitonealt organ, beräknar han, att på 100 bukhåleskott upplevde blott 21 utskrivningen från fältlasarettet och bland dessa var det sannolikt blott 7 som hade haft en mag- eller tarmperforation; sålunda blott 7 % av alla bukhåleskott hade haft mag- eller tarmperforation och överlevde efter konservativ behandling.

Han uppställer följande operationsindikationer:

1) operation skall företagas blott av en i bukkirurgi erfaren kirurg, som under förhandenvarande omständigheter kan behärska aseptiken;

2) den sårade skall ha kommit till behandling inom 12 timmar efter skadan;

3) tydliga symtom på skada av bukorgan skola finnas;

4) allmäntillståndet får ej vara så dåligt, att sannolikt irreparabla skador äro förhanden.

Då alla dessa betingelser sällan äro uppfyllda på en gång, blir den konservativa behandlingen regel trots den dåliga prognosen.

Även Kraske[1]) avfärdar läran om det relativa godartade förloppet på tarmskottsskadorna i krig. Han förordnar dock ett operativt ingrepp och för den skull möjligast hastiga transport till särskilda för operation av bukskott inrättade fältlasarett. I samma riktning gå uttalanden i juni 1915 av Lange[2]) och Boit[3]).

Att ännu säkert avgöra vilken av de båda metoderna som

---

[1]) Münch. M. W.-schr. 1915. Feldärztl. Beil. 22.
[2]) Bruns Kreigschir. Hefte VII S. 312.
[3]) D. M. W.-schr. 1915 S. 707.

i krigstid är den bästa, låter sig ej göra. Dock tyckes det, som om de på senaste tiden framkomna ovan nyss skildrade förslagen om särskilda bukskottskadefältlasarett skulle vara något att observera. Att på förhand uppsätta några för all krigskirurgi lämpade skemata för behandling av dylika skador går naturligen ej, utan få de individuella förhållandena såsom krigets stabila eller rörliga karaktär, förbindelselinjernas beskaffenhet och längd, de befintliga transportmedlen m. m. jämte det speciella fallets art vara bestämmande för tillvägagångssättet.

Sthlm 1916, Isaac Marcus' Boktr.-A.-B

Zur Kenntnis der phlegmonösen Gastritis.[1])

Von

STEN VON STAPELMOHR.

Zweiter Arzt am Allgem. u. Sahlgrenschen Krankenhause, Gothenburg, Schweden.

Die phlegmonöse Gastritis ist eine seltene Krankheit, und die meisten Ärzte haben wohl niemals eine solche vor Augen gehabt. Sie scheint zum ersten Mal von Borel 1656 beschrieben zu sein. Später sind mehrere Fälle sowie mehrere Zusammenstellungen publiziert worden, u. a. von Jakoby (13) 1900 (64 Fälle), Schnarrwyler (26) 1906 (83 Fälle) und Bossart (5) 1912 (110 Fälle). Von nordischen Verfassern ist seit 1871 vor dem Jahre 1909 nichts über phlegmonöse Gastritis publiziert worden, mit Ausnahme eines Falles von Lennander (21) im Jahre 1899 in einem Aufsatz über perforierte Magengeschwüre. Vor 1871 waren 4 Fälle der diffusen Magenwandphlegmone mitgeteilt worden, und zwar von Salomonsen (25) 1862, Ödmansson (28) 1864, Key-Malmsten (15) 1871 und Belfrage-Hedenius (3) in demselben Jahre. 1909 publizierte Lavonius (18) zwei Fälle. Seitdem ist die nordische Kasuistik während des Jahres 1911 um noch 14 Fälle bereichert worden: von Troell (27) 3 Fälle, von Edén (8) 1 Fall und von Jensen (14) 10 Fälle. Im Anschluss an diese 10 Fälle hat Jensen die grösste Zusammenstellung auf diesem Gebiete publiziert, nämlich von insgesamt 131 Fällen, und zwar war der Prozess in 114 Fällen diffus und in 16 Fällen zirkumskript; Jensen's Abhandlung wird in der später erschienenen Arbeit von Bossart nicht erwähnt, also würde die Anzahl

[1]) Vortrag in der 11. Sitzung des Nordischen Chirurgischen Vereins in Gothenburg 1916.

bisher veröffentlichter Fälle, nunmehr 141 Fälle betragen; JENSEN hat die Fälle von LAVONIUS, TROELL, EDÉN, KOENIG (17), BIRCHER (4), BOSSART und HERRMANN (10) nicht erwähnt oder erwähnen können. Unter diesen nordischen Fällen wurde 13 Mal die Diagnose post mortem gestellt. In drei derselben nämlich in LENNANDER's und TROELL's Fällen wie in JENSENS Fall Nr. 4, ist unter dem Verdacht auf Ulcusperforation (LENNANDER), auf Pankreasaffektion oder auf eine andere Form der Ulcuskomplikation (TROELL) wie auch unter dem Verdacht auf Appendicitis oder Ileus (JENSEN) Probelaparotomie gemacht worden. In diesen beiden letztgenannten Fällen wurde eine Peritonitis unbekannten Ursprungs nachgewiesen, welche drainiert wurde. In EDÉNS Fall, wo unter der Diagnose bewegliche, torquierte rechte Niere Laparotomie vorgenommen wurde, wurde bei der *Operation* eine phlegmonöse Gastritis festgestellt. Dies ist demnach der erste dieser nordischen Fälle, wo die Diagnose *ante mortem* gestellt wurde. ÖDMANSSON sagt jedoch in seiner Epikrise, dass der Gedanke an eine phlegmonöse Gastritis naheliegend sei.

Während meines Aufenthalts in Boden wo ich als militärpflichtiger Arzt am Garnisonkrankenhause arbeitete, hatte ich Gelegenheit einen Fall von phlegmonöser Gastritis zu operieren und diese Diagnose *vor* der Operation als Wahrscheinlichkeitsdiagnose zu stellen.

Fall 1. Es handelte sich hier um einen 28-jährigen Wehrpflichtigen (Arbeiter), der den $^{26}/_{5}$ 1915 gegen 2 Uhr nachm. in das Garnisonskrankenhaus aufgenommen wurde; er war im allgemeinen gesund gewesen mit Ausnahme von Malaria im Jahre 1910, da er sich in Amerika aufhielt, und er hatte nie Magenbeschwerden gehabt. Während seines Aufenthaltes im Arrest auf Grund des Ausbleibens vom Militärdienst erkrankte er den $^{24}/_{5}$ mit Schüttelfrost, Kopfschmerzen und Schmerzen in den Beinen. Den $^{25}/_{5}$ mittags stellten sich Schmerzen im Epigastrium ein, die sich nach beiden Seiten gleich viel immer mehr steigerten. In der Nacht und am Vormittag den $^{26}/_{5}$ wiederholtes Erbrechen und verstärkte Schmerzen im Bauche; den $^{26}/_{5}$ vormittags eine weiche Stuhlentleerung.

Befund bei der *Aufnahme* den $^{26}/_{5}$: Allgemeinbefinden beeinträchtigt mit einem gewissen Grad von Benommenheit und Unruhe. Lungen und Herz ohne Befund. Der Bauch weich ohne Druckempfindlichkeit. Die Milz nicht palpabel. Harn: + Alb. Temp. 40,1°. Puls 110. Wäh-

rend der folgenden Nacht 2 weiche Stühle, wobei der Pat. das Bett verliess. Zweimal Erbrechen.

Am $^{27}/_{5}$ wiederholtes Gallenerbrechen, Übelkeit; nach wie vor eine gewisse Stumpfheit. Bauchspannung im Epigastrium, am meisten nach links, nicht in der unteren Bauchregion. Temp. 38,7°/40,5°. Puls $^{120}/_{108}$. Eisblase auf dem Epigastrium.

Den $^{28}/_{5}$: Pat. hat in der Nacht 2 mal gebrochen. Kein Stuhl. Das Allgemeinbefinden verschlechtert. Starke Empfindlichkeit und Défense im Epigastrium, am meisten nach links; geringe Empfindlichkeit auch unten nach rechts. Der Bauch nicht aufgetrieben; keine abnormen Perkussionsverhältnisse. Temp. 39,5°. Puls 114.

Die *Diagnose* wird auf *phlegmonöse Gastritis? Milzabszess??* gestellt.

Operation mittags um 12 Uhr den $^{28}/_{5}$ (v. STAPELMOHR): In Morphium + Novokain-Supranin-Anästhesie nebst 35 gr Äther bei der Peritonealuntersuchung, Laparotomie medial im Epigastrium. Im Bauche eine vermehrte Menge schwach trüber Flüssigkeit. In dem Schnitt dominiert der glänzende, rosafarbene Magen, der wie ein parenchymatöses schwer verschiebbares Organ da liegt. Keine Adhärenzen zwischen demselben und den angrenzenden Organen. In der Bursa omentalis gleichfalls trübe Flüssigkeit. Keine Anzeichen von lokaler Abscedierung in der Magenwand. Bauchwandsutur. Nach der Operation NaCl subkutan, Stimulantia und nährendes Lavement.

Das Allgemeinbefinden am Abend wie in der Nacht unverändert. Temp. am Abend 38°. Puls 112. Mors den $^{29}/_{5}$ vorm. 7,45 Uhr.

Sektion (v. STAPELMOHR): Parenchymatöse Degeneration von Herz, Leber und Nieren. Akuter Milztumor. In der Bauchhöhle eine geringe Menge trüber Flüssigkeit nebst einigen Fibrinmembranen zwischen den Darmschlingen. Diese etwas hyperämisch, im übrigen ohne Veränderungen. Der Magen nebst Duodenum und Pankreas wird ganz herausgenommen. Die Oberfläche desselben rosafarben, glatt, ersichtlich ödematös. Keine palpatorischen Veränderungen im Omentum minus. Der ganze Magen fühlt sich beim Betasten schwer, speckig, steif an; er wird längs der Curvatura major aufgeschnitten. Die Magenwand ist bis auf eine kinderhandgrosse Partie im Fundus verdickt. Die Verdickung endigt scharf am Pylorusmuskel, wo sie eine Dicke von 11 mm zeigt, ist im übrigen ziemlich überall gleichmässig dick mit Ausnahme von der Wand gegen den Fundusteil hin, wo dieselbe dünner wird, so dass sie dicht an der Cardia normal dick und von gewöhnlichem Aussehen ist. Die Mucosa, besonders des Pylorusteils, verdickt; die Schleimhaut chagrinartig marmoriert: état mamelonné. In der Curvatura minor 7 cm vom Pylorus eine 2-pfenniggrosse scharfrandige Ulceration. Auf Grund der Wandverdickung um das Geschwür herum scheint dieses tief zu sein, ohne dass ein Infiltrationstumor im Omentum minus ausserhalb desselben nachgewiesen werden kann. Das Geschwür scheint sich bis in die Muscularis zu verbreiten. Beim Durchschneiden zeigt es sich, dass die Magenwandverdickung aus einer gelbweissen speckigen Masse besteht, die sich wie eine gleichmässige Schicht innerhalb der verdickten Wandpartie verbreitet. An den Aus-

strichpräparaten von dieser Schicht scheint dieselbe aus Eiterinfiltration mit Kettenkokken zu bestehen; dieselben Bakterien werden auch in der Peritonealflüssigkeit nachgewiesen.

Sektionsdiagnose: Gastritis phlegmonosa + Peritonitis suppur. diff. + Degeneratio hepatis, ren. et myocardii + Hyperplasia lienis ac. + Gastritis hyperplastica chron. + Ulcus ventriculi.

Mikroskopische Untersuchung (FORSELIUS):

1) *Ulcus mit Umgebung:* Die Schleimhaut in der Nähe des Ulcus zeigt eine augenfällige Rundzelleninfiltration mit Unregelmässigkeit in der Drüsenanordnung, zum Teil mit Atrophie der Drüsen. Die darunterliegende Submocosa, hauptsächlich mit lymphocytären Elementen infiltriert. Auch in der Muscularis gemischte Infiltration, aber hier scheinen die Leukocyten wenigstens striebweise zu überwiegen. Am Ulcus selbst ist die Schleimhaut vollständig verschwunden. Die Geschwürfläche mit eiterinfiltrierten Granulationen bedeckt; die Ulceration durchsetzt auch die Muscularis und reicht bis an die fibröse, dicke und stark eiterinfiltrierte Subserosa. In dieser nach den Seiten hin starke Eiterinfiltration und an der Oberfläche derselben eitrige Beläge.

2) *Die Cardia an der Grenze der Wandverdickung:* Die Schleimhaut ist oberhalb der Wandverdickung hyperämisch, zum Teil mit thrombotisierten Gefässen, zeigt aber im übrigen nur Ödem. In der Muscularis dagegen werden auch einige cm oberhalb der makroskopischen Wandverdickung deutliche Streifen von Eiterzelleninfiltraten angetroffen; ausserdem findet sich eine gewisse Fibrosität und Hypertrophie der Musculatur. Am Rande der Wandverdickung werden in der Tiefe der Mucosa und längs der Musculatur der Mucosa einzelne eitrige Streifen angetroffen; die Submucosa ödematös, verdickt und fibrös, mässig eiterinfiltriert in den inneren Teilen. An der Grenze zwischen der Submucosa und der Muscularis sieht man den Randteil eines grossen Abszesses, ziemlich gut begrenzt, im Zentrum schmelzend, an der Peripherie von Ödem und Fibrinexsudat umgeben. Der Abszess scheint nicht auf die Muscularis, in welcher nur spärliche eitrige Streifen angetroffen werden überzugreifen. Auch in der Subserosa, welche fibrös und verdickt ist, ziemlich reichliche Eiterstreifen.

3) *Der Pylorusteil:* Der begleitende Teil des Duodenums zeigt keine Schleimhautveränderungen, aber in der Musculatur werden schmale Streifen von gemischter Infiltration angetroffen. Der Pylorusring hochgradig hypertrophisch, in der Schleimhaut hier sowie in dem angrenzenden Teil der Magenwand reichliche Lymphzelleninfiltration mit unregelmässig gelagerten, atrophischen Drüsenelementen. In der Tiefe der Mucosa und in der Musculatur der Mucosa zwischen der letzteren und der Muscularisschicht läuft der hier besonders dicke Abszess von demselben Aussehen wie zuvor beschrieben weiter. Die darunterliegende Muscularis nur streifenweise eiterinfiltriert.

In *Karbol-Thionin-Präparaten* (JEPPSSON) grosse Haufen von grampositiven Streptokokken; keine anderen Bakterien.

Mikroskopische Diagnose: Ulcus chron. fere perfor. (callos) + Gastritis hyperplastica chron. et gastritis phlegmonosa.

Epikrise: Nach der Anamnese und dem Zustand des Pat. $1^1/_2$ Tage nach der Erkrankung konnte damals mit einer Temp. von 40,1° und einem Puls von 110 nebst ganz weichem und unempfindlichem Bauch, keine Diagnose gestellt werden. Während des folgenden Tages progredierten die Symptome; der Pat. hatte andauernd hohes Fieber nebst einer gewissen Benommenheit, wiederholtes Erbrechen nebst beginnender Bauchwandspannung im Epigastrium; in den unteren Teilen des Bauches keine Spannung. Von diesem Tage an war es klar, dass es sich um einen entzündlichen Process handelte, und zwar, dass eine Peritonitis im Begriff war, sich im Epigastrium zu entwickeln. Appendicitis war auf Grund der hohen Temperatur und der Lage der beginnenden Druckempfindlichkeit im Epigastrium ausgeschlossen. Eine Peritonitis die von einem in die freie Bauchhöhle perforierten Magengeschwür stammen könnte, konnte gleichfalls ausgeschlossen werden, und zwar auf Grund des Fehlens einer diffusen Bauchwandspannung, die in solchem Falle unzweifelhaft vorhanden gewesen wäre, da ja eine eventuelle Perforation 2 Tage früher hätte entstehen müssen. Eine begrenzte Peritonitis von einem sich allmählich perforierenden Magengeschwür wäre ja denkbar gewesen, aber eine Temperatur von 38,7/40,5° wäre dann schwer zu erklären, um so mehr als tags zuvor der Pat. trotz derselben hohen Temperatur keine Empfindlichkeit im Epigastrium gezeigt hatte. Die stärkere Empfindlichkeit links im Epigastrium sprach gegen ein Gallenblasenleiden oder einen Prozess im Pankreas, eher sprach dieselbe möglicherweise für einen sich von der Milz entwickelnden Abszess, besonders wenn man die Malaria, die der Pat. vor 5 Jahren gehabt hatte, hiermit in Zusammenhang bringe. Schon damals dachte ich wohl an eine phlegmonöse Gastritis; getraute mich jedoch noch nicht, diese Diagnose festzustellen. Ich beschloss noch weiter zu exspektieren und verordnete Eisblase auf das Epigastrium.

Tags darauf hatte der Pat. starke Défense im Epigastrium; nach wie vor grössere Empfindlichkeit nach links; auch abwärts nach rechts etwas Empfindlichkeit. Er hatte die beiden vorhergehenden Tage mehrfach gebrochen (Galle). Das Allgemeinbefinden mehr beeinträchtigt. Temp. 39,5°. Puls 114. Auf Grund der deutlichen Défense im Epigastrium musste die Peritonitis hier progrediert sein. Das wiederholte Er-

brechen und die hohe Temperatur im Zusammenhang mit der Peritonitis bewirkten, dass ich mich jetzt berechtigt fand, phlegmonöse Gastritis als Wahrscheinlichkeitsdiagnose zu stellen; ich beschloss eine Probelaparotomie unter Lokalanästhesie zu machen, um das Vorhandensein einer Abszessbildung auszuschliessen; zunächst dachte ich an einen Milzabszess. Die Diagnose nach der Operation bestätigte meine Wahrscheinlichkeitsdiagnose. Da bei der Operation der Magen gleichförmig, diffus verdickt zu sein schien, und ein lokaler Magenabszess nicht nachgewiesen werden konnte, blieb mir meiner Meinung nach nichts anderes übrig, als den Bauch unmittelbar zu schliessen.

Dieser Fall ist in diagnostischer Hinsicht besonders interessant; es mag einer der wenigen publizierten Fälle sein, wo die Diagnose einer phlegmonösen Gastritis *vor* einer Autopsie, sei es in vivo oder post mortem, gestellt wurde. Der früher erwähnte Fall Edéns ist, wie auch der Verfasser bemerkt, der erste schwedische Fall, der beschrieben worden ist, wo die Diagnose bei Lebzeiten gestellt wurde. Dieser mein Fall scheint der erste publizierte Fall zu sein, wo die Diagnose *vor* der Operation gestellt und durch diese bestätigt wurde.

Nach meiner Rückkunft aus Boden wurden mir zwei nicht publizierte Fälle aus der medizinischen Abteilung des Sahlgrenschen Krankenhauses von dem Oberarzt Herrn Doktor H. Köster zur Verfügung gestellt, wofür ich hier meinen Dank zum Ausdruck bringen möchte.

Fall 2. 42-jähriger Arbeiter, der vorher keine anderen Magendarmbeschwerden gehabt hatte als Hämorrhoiden, wurde den 5/7 1905 in das Sahlgrensche Krankenhaus aufgenommen; er hatte seit 5 Tagen, nämlich seit dem 30/6, Schüttelfrost, Mattigkeit, Kopfschmerzen und Schmerzen in den Beinen nebst diffusen Bauchschmerzen verspürt. Während der folgenden Tage dauerten die Bauchschmerzen fort und waren in der Nacht zum 5/7 am stärksten. Den 1/7 und 2/7 wiederholtes Erbrechen. Seit der Erkrankung nur ein kleiner Stuhl, d. 2/7.

Befund bei der *Aufnahme* den 5/7: Allgemeinbefinden beeinträchtigt, von typhösem Typus. Eine gewisse Schmerzhaftigkeit fast über dem ganzen Bauch; die grösste Empfindlichkeit nebst Bauchwandspannung oberhalb der transversalen Nabelhöhe, besonders im Epigastrium und nach rechts. Die Milz nicht vergrössert. Harn. + Alb. Temp. 40,6/40,9°. Puls 118, Lungen: etwas gedämpfter Perkussionsschall an den beiden Lungen unten und hinten.

Den $^{6}/_{7}$: Das Allgemeinbefinden etwas verbessert. Probepunktion der beiden Pleurae ergab Exsudat, in dessen Sediment polynukleäre Leukocyten und Streptokokken reichlich nachgewiesen wurden. Bauch: weniger ausgesprochene Druckempfindlichkeit. Temp. 38,8°/40,4°. Puls 108/132

Den $^{7}/_{7}$: Dyspnöe und Husten. Bauch weniger empfindlich; nun besonders lokalisierte Empfindlichkeit nach dem Epigastrium. Reichlicher Flatus- und Fäcesabgang. Temp. 38,8°/39,4°. Puls 120/126.

Während der nächsten 3 Tage wurde das Allgemeinbefinden immer schlechter; Pat. wurde mehr und mehr benommen, zeigte eine mehr und mehr ausgesprochene Facies Hippocratica, jedoch jeden Tag Abgang von Fäces und Flatus. Die Druckempfindlichkeit im Bauche nimmt (scheinbar) ab. Temp. zwischen 40,2° und 40,3°. Pat. wurde mit Eisblasen auf dem Epigastrium, Lavement und Herzstimulantia behandelt. Mors den $^{11}/_{7}$ morgens.

Die *Diagnose* wurde auf *akute Peritonitis unbekannten Ursprungs nebst doppelseitiger eitriger Pleuritis* gestellt.

Sektion (ARFWEDSSON): In beiden Pleurae eine geringe Menge hämorrhagisches Exsudat mit zahlreichen fibrinösen Flocken. Lockere Adhärenzen zwischen den Pleurablättern oben. In Herz, Leber und Nieren parenchymatöse Degeneration. Akuter Milztumor. Die Darmschlingen stark injiziert, mässig ausgespannt, durch lockere fibrinöse Adhärenzen mit einander verklebt, kleinere abgekapselte trübe Exsudatansammlungen bildend. Eine grössere Adhärenz in der rechten Seite des Bauches lateral vom Colon ascendens. Sowohl an der Vorder- als an der Rückseite des Magens bedeutende, stellenweise $11^{1}/_{2}$ mm dicke, eitrig fibrinöse, leicht abzulösende Membranen. Der Magen von gewöhnlicher Grösse. Beim Aufschneiden längs der grossen Kurvatur wird die Wand hochgradig verdickt befunden. Die Verdikkung ist am grössten in dem Pylorusteil, wo sie 15 mm beträgt. Die Wandverdickung nimmt von hier auf die Cardia zu successive ab, ist aber selbst an den dünnsten Stellen dicker als normal.

Die Verdickung ist hauptsächlich auf eine mächtige grauweisse fremde Schicht in der Submucosa zurückzuführen. Diese Schicht ist gemäss der Wanddicke in dem Pylorusteil am stärksten, wo sie mehr als 1 cm an Dicke misst. Sie erstreckt sich fast bis an die Cardia heran, wo die Submucosa auf einem kleineren Gebiet makroskopisch von Infiltraten frei ist. Der Konsistenz nach ist das Infiltrat zäh und fest. Bei Druck wird in geringer Menge eine graue trübe Flüssigkeit hervorgepresst. Die Mucosa bedeutend verdickt, überall an der Unterlage fest adhärent. Speziell in der Pylorusgegend ausgesprochener état mamelonné. Die Oberfläche reichlich schleimbelegt, von grauroter Farbe. An der hinteren Wand unweit der kleinen Kurvatur und näher an der Cardia als an dem Pylorus ein kaum 2-pfenniggrosses Ulcus pepticum, das durch die Mucosa in die Infiltrate der Submocosa hineingedrungen ist.

Mikroskopische Untersuchung (WESTBERG): Die Submucosa durch Exsudat stark aufgetrieben: teils diffuse Abszesse, teils fibrinöses Exsudat, teils entzündliches Ödem. Ausserdem Gewebsnekrose. In

Gram-Weigert-Präparaten werden herdweise Massen von langen *Streptokokken* angetroffen; in dem Eiter zahlreiche Diplokokken und zerstreute Ketten. Um die Bakterienhaufen herum Gewebsnekrose und Suppuration. Eitrig fibrinöse Peritonitis teilweise an der Wand: In den übrigen Schichten der Magenwand geringere akute entzündliche Reizung. In der Schleimhaut chronische hyperplastische Gastritis mässigen Grades, zum Teil mit Verschiebungen und Formveränderungen der Drüsen durch vermehrtes interstitielles Bindegewebe.

Sektionsdiagnose: Gastritis phlegmonosa (streptococcica) + Peritonitis fibrinopurul. diff. + Pleuritis bilat. fibrinopurul. + Degeneratio myocardii, hepat. et renum + Hyperplasia lienis ac. + Gastritis hyperplastica chr. + Ulcus ventriculi.

Fall 3. 65-jähriger Arbeiter, der im allgemeinen gesund gewesen ist; hat doch seit mehreren Jahren an träger Verdauung gelitten. Erkrankte plötzlich den $^{13}/_{5}$ 1906 mit Schüttelfrost, allgemeinem Unwohlsein und Erbrechen. Während der folgenden Tage allmählich zunehmende Schmerzen im Leibe und Ructus. Stuhl träge, seit dem $^{16}/_{5}$ Stuhlverhaltung; nach diesem Tage unbedeutender Abgang von Flatus. Aufgenommen in das Sahlgrensche Krankenhaus den $^{21}/_{5}$. Bei *Aufnahme* Allgemeinbefinden beeinträchtigt. Pat. war etwas abgestumpft. Cyanose und Dyspnöe; Ructus. An beiden Lungenbasen Dämpfung nach hinten und abgeschwächtes Atmungsgeräusch. Leber und Milz: 0. Der Bauch etwas aufgetrieben, stark gespannt und druckempfindlich, zumal in den oberen Teilen. Temp. 39,7°/39,6°. Puls 120, klein und weich. Harn: + Alb. Ordination: Eisblase und Stimulantia.

Den $^{22}/_{5}$: Der Zustand unverändert. Temp. 38,9°/38,4°.

Den $^{23}/_{5}$: Allgemeinbefinden schlechter. Unaufhörliches Erbrechen, nicht fäkal. Der Bauch bedeutend aufgetrieben, bretthart, meteoristisch. Temp. 37,4°/38,1°. Puls 130, fadendünn.

Den $^{24}/_{5}$: Mors. Morgentemperatur 38,8°.

Diagnose: Peritonitis ac. post ulcer. vel. carcinomat. ventriculi.

Sektion (GÖTHLIN): In den beiden Lungensäcken flockig getrübtes Exsudat. Parenchymatöse Degeneration des Herzfleisches, der Leber und der Nieren. Akuter Milztumor. Die Darmschlingen aufgebläht. Überall im Bauche von den subphrenischen Räumen bis in das kleine Becken werden Massen von gelbgrünem Eiter angetroffen, zum Teil in Form von pyogenen Membranen, die die verschiedenen Darmschlingen mit einander verkleben. Keine grösseren isolierten Eiterherde. Der Magen erweist sich durch Membranen der erwähnten Art ziemlich fest an die untere Fläche der Leber geklebt, besonders in der Gegend des Pylorus. Magen und Därme werden im Zusammenhang herausgenommen. Beim Aufschneiden des Magens längs der grossen Kurvatur kommen an dem Schnitte in der Nähe des Pylorus mandelgrosse Eiterklumpen zum Vorschein. Der grösste Teil der Magenschleimhaut sieht uneben und kleinhöckrig aus; die höckerigen Erhöhungen zeigen ausserdem einen stärkeren oder schwächeren Stich ins Gelbe, und wenn man die grössten Erhöhungen, die einen Durchmesser von etwa 20—25 mm und eine Höhe von 4—5 mm haben palpiert,

erhält man eine deutliche Fluktuationsempfindung; die letzteren Partien liegen alle in der Nähe des Pylorus. Beim Einschneiden in alle diese gelbschimmernden höckrigen Erhöhungen wird Eiter in grösserer oder geringerer Menge angetroffen. Zuweilen quellen grössere Eiterklumpen hervor, zuweilen sieht man nur eine unbedeutende Gelbfärbung der Submucosa; und erst bei Druck kann es festgestellt werden, dass es sich um Eiter handelt. Im allgemeinen findet sich der Eiter unmittelbar unter der Mucosa, wobei er die Submucosa durchsetzt und aufspannt und hie und da auch deutlich die Muscularis infiltriert. Was die Verbreitung des Eiters in der Magenwand anbelangt, ist es eigentlich nur die Curvatura minor und die Oesophagusgegend, welche makroskopisch von Eiter frei sind. An manchen Partien in der Nähe des Pylorus kann man deutlich eine Höckrigkeit der Schleimhaut wahrnehmen, die hier etwas verdickt und gegen die Unterlage weniger verschieblich als gewöhnlich ist.

Etwa 9 cm von Pylorussphinkter findet sich eine kaum erbsengrosse, seichte, schwarzgefärbte Vertiefung in der Schleimhaut. In halbem Abstand vom Pylorus und zwar, wie schon erwähnt, auch in der Curvatura minor findet sich eine ähnliche noch seichtere hämorrhagische Erosion. Die ganze Magenwand misst in der Gegend der Curvatura minor 3—4 mm an Dicke. Je näher an der Curvatura major und dem Pylorus desto dicker wird die Wand, sie misst hier abwechselnd 5—10 mm an Dicke. In der Nähe des Pylorus ist die Schleimhaut leicht punktförmig schwarzpigmentiert An der Aussenseite der Pars pylorica werden fest haftende pyogene Membrane angetroffen, welche nur mit Schwierigkeit vollständig abgelöst werden können.

Die erwähnte eitrige Infiltration der Magensubmucosa hört unmittelbar proximal vom Pylorussphinkter auf. Duodenum normal, ebenso die Oesophagusschleimhaut.

Aus dem Armvenenblut wie aus dem Magenwandeiter werden *Streptokokken* gezüchtet.

Sektionsdiagnose: Gastritis phlegmonosa + Peritonitis suppur. diff. + Pleuritis bilat. serofibrinos. + Streptococcämia + Degeneratio hepat., renum et myocardii + Hyperplasia lienis ac. + Gastritis chr. hyperplastica.

In diesen beiden Fällen handelt es sich um eine akute Erkrankung, in dem einen Fall bei einem 42-jährigen Mann ohne vorhergehende Magenbeschwerden, in dem anderen bei einem 65-jährigen Mann, der seit vielen Jahren an trägem Stuhl gelitten haben soll. Mors trat bei beiden unter Symptomen einer akuten Peritonitis 11 Tage nach der Erkrankung ein. Die Diagnose wurde erst nach der Sektion gestellt. In keinem der Fälle Operation.

Noch ein Fall wurde mir von meinem Chef Professor DAHLGREN bereitwillig aus der chirurgischen Abteilung des Sahl-

grenschen Krankenhauses überlassen; wofür ich ihm hier meine Dankbarkeit bezeugen möchte.

Fall 4. 59-jähriger Händler, der in der medizinischen Abteilung des hiesigen Krankenhauses den $^{29}/_{1}$—$^{10}/_{4}$ 1913 und den $^{17}/_{2}$—$^{27}/_{2}$ 1915 wegen deformierender Arthritis behandelt wurde. Sonst im allgemeinen gesund, jedoch immer etwas träger Stuhl. Soll früher dem Alkoholmissbrauch verfallen gewesen sein, doch nicht im letzten Halbjahr. Erkrankte den $^{28}/_{2}$ 1915 mit allgemeinen Fiebersymptomen und Schüttelfrost, während des letzten $^{1}/_{2}$ Jahres war er abgemagert, matt und schwächlich geworden. Die Fiebersymptome dauerten die nächsten Tage an. In der Nacht zum $^{2}/_{3}$ »bildete es sich wie eine Kugel» in dem oberen Teil des Bauches; gleichzeitig Aufstossen und wiederholtes Erbrechen. Am nächsten Tage war die Temperatur am Morgen 40°. Der konsultierte Arzt überwies den $^{3}/_{3}$ den Pat. dem Sahlgrenschen Krankenhause unter der Diagnose: Darmstenose. Der Bauch war diffus empfindlich, Druckempfindlichkeit im Epigastrium, speziell in der rechten Hälfte desselben. Temp. 37°. Puls 62. Harn: 0 Alb.

Während der folgenden 5 Tage hielt sich die Temperatur zwischen 38,2° und 39,9°. Der Puls während derselben Zeit: 64—76.

Den $^{9}/_{3}$ sank die Temperatur auf 36,7°/36,6° und nach einer Steigerung den $^{10}/_{3}$ und den $^{11}/_{3}$ abends bis auf 38,4° blieb sie alsdann afebril. Der Puls während derselben Zeit 56—70. Retentionsmahlzeit den $^{9}/_{3}$ zeigte am folgenden Tage geringe Retention der Preisselbeerkerne; Probefrühstück: 0 freies HCl, Weber in den Fäces: $^{4}/_{3}$ +; $^{6}/_{3}$ +; $^{18}/_{3}$ ÷. Den $^{19}/_{3}$ Pat. ausser Bett; immer noch etwas Druckempfindlichkeit im Epigastrium.

Die *Diagnose* wird auf *Cancer ventriculi (?) mit Resorptionsfieber oder Lymphadenitiden* gestellt, weshalb Operation beschlossen wurde.

Operation den $^{20}/_{3}$ (DAHLGREN): In Morphium-Äther-Narkose Laparotomie im Epigastrium. In der Mitte der Curvatura minor ein daumenendegrosser Tumor, der sich in das Omentum minus hinauf erstreckt. Die Wand des Magens an der pyloralen Hälfte in ihrem ganzen Umfang verdickt und ödematös. Im Omentum minus ein paar akut geschwollene Drüsen. Keine freie Peritonitis. Gastro-Pylororesektion mit hinterer retrokolischer Gastro-Enterostomie in den unteren Teil der Magenresektionswunde eingesetzt, Bauchwandsutur.

Das *Resektionspräparat* war von der Grösse eines Handtellers; die Länge desselben in der Curvatura minor 8 cm. Die ganze Wand ringsum ungleichmässig verdickt; die verdickte Wand hört im Pylorus auf. Der in der kleinen Kurvatur beobachtete Tumor erwies sich als eitrig eingeschmolzen. Die geringste Dicke der Wand 6 mm und die grösste 15 mm. Die Schleimhaut ungleichmässig grubig gefaltet, gegen die Unterlage schwer verschieblich, zeigt einen deutlichen état mamelonné. Die Submucosa, die aus einer speckigen Schicht, mit vereinzelten deutlich abgegrenzten Abszessen besteht, scheint die Wand-

verdickung eigentlich zu bewirken. Kein Ulcus oder Tumor nachweisbar.

Mikroskopische Untersuchung (FORSELIUS):

1) *Schnitt durch einen makroskopisch beobachteten Abszess:* Die Mucosa ödematös mit fibrösem Stroma und rarefizierten etwas unregelmässig verlagerten Drüsen. Die tiefe Grenze derselben unscharf mit reichlichen Lymphzelleninfiltraten. Auch in der Submucosa reichliche Lympzelleninfiltrate und Ödem, hie und da kleine Blutungen. Die Muscularis durch ödematöses Bindegewebe mit gemischter Infiltration auseinandergesprengt. Im äusseren Teil dieser Wandschicht ein mehr als erbsengrosser Abszess, dessen Zentrum in Verschmelzung begriffen ist, während die Peripherie aus stark eiterinfiltrierten Granulationen, nach der Aussenseite hin mit allmählich zunehmender chronischem Typ, besteht. Die Muskulatur im ganzen genommen hypertrophisch. Im übrigen in den äusseren Muskelschichten zahlreiche Streifen von vorwiegend eitriger Infiltration. Gefässe hie und da thrombotisiert, die Thromben zum Teil in Organisation. Die Subserosa bedeutend verdickt, gefässreich und ödematös mit mässig reichlicher Infiltration von gemischtem Typus.

2) *Ein Schnitt durch einen anderen Teil der verdickten Wand* zeigt in Bezug auf die Mucosa und die Submucosa dasselbe Bild. In den inneren Schichten der Muscularis eine vorwiegend lymphocytäre Infiltration, im äusseren Teil derselben vor allem Ödem; die Subserosa von demselben Typus wie im vorherbeschriebenen Schnitt.

Diagnose: Gastritis subchr. c. abscess. (phlegmonosa circumscripta) + Gastritis chr. hyperplastica.

In *Karbol-Thionin-Präparaten* (JEPPSSON) keine Bakterien beobachtet.

9 Stunden *nach der Operation* bekam der Pat. eine grosse Hämatemese, weshalb Magenspülung vorgenommen wurde und 20 Tropfen Adrenalin durch den Schlauch eingegossen wurden. Gleichzeitig Gelatin intramuskulär. Die Blutung hörte dann auf. Der spätere Verlauf ohne Anmerkung. Die Temperatur stieg nach der Operation auf 38,1° und hielt sich dann zwischen 37,4° und 37,9° bis zum $^{27}/_{3}$, seitdem normal. Den $^{3}/_{4}$ durfte der Pat. das Bett verlassen und den $^{9}/_{4}$ wurde er geheilt aus dem Krankenhaus entlassen.

Bei *Nachuntersuchung* den $^{30}/_{6}$ 1916 sah der Pat. gesund aus. Er besorgt seine Arbeit und hatte an Gewicht zugenommen. Im grossen ganzen hatte er das Essen gut vertragen können; musste jedoch eine gewisse Diät halten. Vor einiger Zeit hatte er 3 Wochen lang nach einem Diätfehler etwas Übelkeit und Beschwerden nach dem Essen. Der Stuhl im allgemeinen ohne Anmerkung. Die Narbe gut und fest geheilt. Der Bauch ohne palpable Veränderungen. Probefrühstück, nach 35 Min. ausgehebert: stark gallenbemengter Mageninhalt; von der Probemahlzeit wenig übrig. Freies HCl: 0. Tot. Acid.: 5.

Hier liegt ein Fall von zirkumskripter Magenphlegmone in einem subchronischen Stadium vor. Ein 59-jähriger Mann erkrankt akut mit allgemeinen Fiebersymptomen und Erbrechen von solcher Intensität, dass der zuerst konsultierte Arzt der Meinung ist, dass Darmstenose vorliege. Nach 16 Tagen geht die Krankheit in ein subchronisches, fieberfreies Stadium mit Magenretention und Fehlen an freiem HCl über. Laparotomie und Gastropylororesektion mit Gastroenterostomie werden wegen eines vermuteten Tumors gemacht. Erst die pathologisch-anatomische Untersuchung enthüllt die Art des Prozesses. Nach einem vorübergehenden Bluterbrechen wird der Pat. 20 Tage nach der Operation entlassen, nachdem er die nächsten 7 Tage nach derselben subfebril gewesen ist. Bei Untersuchung $1^1/_3$ Jahre nachher wird der Pat. gesund und arbeitsfähig befunden. Er hat jedoch nach wie vor Beschwerden, welche für eine chronische Gastritis sprechen.

Dies ist der zweite veröffentlichte Fall der zirkumskripten Magenphlegmone, der operiert worden und in Genesung übergegangen ist. Der erste Fall wurde von Koenig (17) veröffentlicht.

Eine 28-jährige Frau erkrankte 6 Monate vor der Operation mit Fieber, Leibschmerzen und Erbrechen; seitdem hat sie schwere Magenbeschwerden gehabt. Bei Laparotomie in fieberfreiem Stadium fand man die Magenwand lebhaft rot; an der grossen Kurvatur war eine dicke Infiltration, die für Cancer gehalten wurde, weshalb eine Gastropylorusresektion nach Kocher gemacht wurde. Bei der Untersuchung des Resektionspräparats wurde eine diffuse eitrige Infiltration beobachtet; die Schleimhaut war an vielen Stellen siebartig durchlöchert. Die Pat. wurde geheilt entlassen.

Hier handelte es sich also um eine subchronische Magenphlegmone, die offenbar das Heilungsstadium einer akuten phlegmonösen Gastritis war. In demselben Stadium befindet sich ersichtlich mein Fall 4. Zwar fanden sich hier keine Anzeichen des Schleimhautdurchbruches; die Operation erfolgte aber in diesem Falle bereits 3 Wochen nach der Erkrankung, statt nach 6 Monaten in Koenigs Falle. Die Ursache der Phlegmone ist nicht erwiesen. Wie in Koenigs Fall war kein Ulcus vorhanden. In Koenigs Mitteilung ist keine Bakterienuntersuchung erwähnt. Bei der mikroskopischen Untersuchung in den Schnitten meines Falles sind Mikroorganismen nicht nachgewiesen, was nicht der Auffassung des Falles als einer

phlegmonösen Gastritis im Heilungsstadium widerspricht. Wahrscheinlich sind die vorher befintlichen Mikroorganismen während der Prozesse abgetötet worden und nicht länger farbbar. Es ist auch nicht wahrscheinlich, dass man ein Bakterienwachstum von der Magenwand erhalten hätte, wenn ein solcher Versuch unmittelbar nach der Operation gemacht wäre.

Die phlegmonöse Gastritis wird von Riegel in Nothnagels Handbuch der speziellen Pathologie als eine eitrige Entzündung in der Magenwand *definiert*, die stets von der Submucosa ausgeht daselbst zu einer mehr oder weniger ausgebreiteten Eiterinfiltration führt, sich aber auch auf Mucosa, Muscularis, Subserosa und Serosa ausbreiten kann. Koenig (17) findet jedoch den Namen Phlegmone der Magenwand treffender, da ja der Hauptsitz des akuten Prozesses die Submucosa und nicht die Mucosa bleibt.

Hosch (12) *teilt* die Magenphlegmonen in folgender Weise *ein:*

1) *Primäre* oder *idiopathische* Phlegmonen, wobei eine direkte Ursache nicht nachgewiesen werden kann.

2) *Sekundäre* Phlegmonen mit 3 Unterabteilungen: *A. direkt fortgeleitete* Phlegmonen, z. B. von einer Oesophagitis ausgehend; *B. lokal sekundäre* Phlegmonen, die sich an ein Ulcus, Cancer oder Operation anschliessen; *C. metastatische sekundäre* Phlegmonen, wobei die Magenkrankheit sich anderen bereits befindlichen infektiösen Prozessen an anderen Stellen des Körpers beigesellt.

Herrmann (10) findet diese Einteilung nicht ganz zutreffend, da die Ursache der primären idiopathischen Phlegmonen früher oder später nachgewiesen werden muss, und auch diese dann allmählich als sekundär rubriziert werden können.

Einfacher scheint mir jedoch folgende Einteilung zu sein:

A. In Bezug auf die *Form:*

1) *zirkumskripte,*

2) *diffuse;*

B. In Bezug auf die *Entstehungsweise:*

1) *primäre* aus unbekannter Veranlassung oder von Ulcus, Cancer, Gastritis, Operationen u. dergl. abhängig;

2) *sekundäre:* a) *fortgeleitete* aus der Umgebung, z. B. aus dem Oesophagus; b) *metastatische.*

Was die *Anatomie* der *difusen* Gastritis anbelangt, sind die Fälle 1—3 typisch. Die Magenwand ist bis auf 15 mm oder noch mehr verdickt, und die Verdickung ist so gut wie ausschliesslich auf eine Eiterinfiltration in der Submucosa zurückzuführen. Diese Eiterinfiltration kann durchweg fast gleichmässig sein. Bisweilen, wie in Fall 3, finden wir mehr begrenzte Abszesse. Die Eiterinfiltration endigt meistens scharf an dem Pylorus; auf die Cardiaseite zu ist die Grenze diffuser, und gewöhnlich ist der Fundusteil in der nächsten Nähe von der Cardia intakt. Diese Eigentümlichkeit dürfte in der Verbreitung wie in dem Verlauf der Lymphbahnen ihren Grund haben. Nach Cuneo und Delamare (zit. nach Corning: Topograph. Anatomie) können wir im Magen 3 Lymphgefässgebiete unterscheiden: das eine umfasst die Curvatura minor und sammelt sich in einem gemeinsamen Hauptstamm rechts von der Cardia längs der Arteria gastrica sinistra; dann erfolgt ein Hauptstamm längs der Arteria gastroepiploica dextra, welcher die pylorale Hälfte der grossen Kurvatur umfasst; das dritte Gebiet endlich umfasst den Fundus und sammelt sich in einem Hauptstamm im Lig. gastrolineale zu Lymphbahnen längs der Arteria lienalis. Die Lymphbahnen des Magens sind demnach auf den Magen begrenzt und innerhalb desselben hat der Fundusteil sein besonderes Lymphbahngebiet.

Die *zirkumskripte* phlegmonöse Gastritis scheint sich gleichfalls mehr an den pyloralen Teil des Magens zu halten. Sie kennzeichnet sich durch das Auftreten von begrenzten Abszessen. Dieser Unterschied dürfte indess nur ein scheinbarer sein, da ja gerade die Entstehung der Abszessbildung dafür spricht, dass der Prozess mehr chronisch ist, oder dass der Pat. mehr Wiederstandsfähigkeit hat, so dass er das Stadium überlebt, wo die Nekrotisierung angefangen hat. Es ist doch denkbar, dass in solchen Fällen die Magenschleimhaut nicht von vornherein so diffus verändert ist wie in den Fällen der diffusen Magenphlegmone, wo, wie weiterhin angeführt werden wird, die chronische Gastritis eines der wesentlichsten ätiologischen Momente sein dürfte. Doch müssen wir in der verschiedenen Virulenz der Bakterien ebenfalls einen wesentlichen Faktor für die diffuse oder zirkumskripte Ausbreitung des Prozesses sehen.

Die *sekundären* Phlegmonen können entweder direkt aus

der Umgebung fortgeleitet sein oder auch, bei Sepsis, Typhus, Blattern, Leukämie, [PENZOLDT (23)], metastatisch sein. Ein der phlegmonösen Gastritis ähnlicher Prozess kann auch im Oesophagus, und im Duodenum wie den ganzen Darmkanal entlang gefunden werden. In einem von PFISTER mitgeteilten Falle war die Phlegmone von einem Schleimhautdefekt im Pharynx ausgegangen, dann war sie bis auf den Oesophagus nach dem Magen hin fortgeschritten. Die phlegmonösen Prozesse an anderen Teilen des Darmkanals sind seltener als die Magenphlegmone. GEZZLER (zit. nach JENSEN) hatte 1893 15 Fälle der Oesophagus-Phlegmone zusammengestellt und FRISING-SJÖVALL (9) 1913 10 Fälle der phlegmonösen Duodenitis und Jejunitis, darunter 2 eigene Fälle. Sie heben die ätiologische Identität der phlegmonösen Entzündung im Darm, Magen und Oesophagus hervor.

Als Komplikation oder fast mehr als der gewöhnliche *Ausgang* der diffusen phlegmonösen Gastritis ist die Entstehung einer diffusen Peritonitis festzustellen. Diese ist im Allgemeinen das am stärksten hervortretende Symptom. Ausserdem ist eine Septikämie vorhanden, die sich in einer gewöhnlich doppelseitigen Pleuritis, in Degeneration parenchymatöser Organe und in akuter Milztumor zeigt. In Fall 3 wurden Streptokokken im Blute nachgewiesen, also war wenigstens in diesem Falle eine Bakteriämie sicher vorhanden. KONSTANTINOWITSCH (16) sagt allerdings, dass »eine allgemeine Infektion der Blutbahn nur selten beobachtet werde».

In einzelnen Fällen ist von Heilung berichtet worden, und zwar hinsichtlich der zirkumskripten Form. Es wird dann angenommen, dass die Phlegmone abwärts nekrotisiert und sich durch Löcher in der Schleimhaut in den Magen entleert. Der Ausgang wäre dann eine narbige Schrumpfung des Magens. Dass eine zirkumskripte phlegmonöse Gastritis Tendenz zur Heilung zeigen kann, beweisen sowohl KOENIGS Fall wie mein Fall 4, wo der Prozess in ein chronisches Stadium übergegangen war und wahrscheinlich hätte ausheilen können, selbst wenn keine Operation vorgenommen wäre. In KOENIGS Fall war ja die Heilung in einem beträchtlich vorgeschritteneren Stadium, obgleich der Patient fortwährend an grossen Beschwerden litt.

Die *Bakterien*, welche die phlegmonöse Gastritis verursachen, scheinen so gut wie ausschliesslich Streptokokken zu

sein. In drei meiner Fälle konnten solche nachgewiesen werden; in Fall 3 auch im Blute. Mischinfektionen mit Staphylokokken und Coli u. a. m. werden oft gefunden; 2 Fälle finden sich in der Literatur beschrieben, wo Pneumokokken die Ursache gewesen sind [MÜNTER (22), ADAMS (11)]. Sind denn in normalem Zustand Bakterien im Magen vorhanden? HIRSCHBERG und LIEFMANN (11) haben im Jahre 1909 Untersuchungen über die Bakteriologie des Magens publiziert. Sie bedienten sich der Magensonde und heberten bei verschiedenen Krankheiten den Mageninhalt auf nüchternen Magen aus; auf Grund ihrer Untersuchungen kamen sie zu folgendem Resultate: »Der nüchterne Magen enthält bei normaler Sekretion und Motilität keine auf unseren gebräuchlichen Nährböden wachstumsfähige Keime. Dieser Zustand ändert sich sofort, wenn Herabsetzung der Salzsäuresekretion oder motorische Insuffizienz bezw. wenn gleichzeitig Salzsäureanomalien und Motilitätsstörungen auftreten dahin, dass mehr oder weniger zahlreiche Keime verschiedenster Qualität und Herkunft zur Entwicklung kommen.» Bei Ulcus müsste demnach gar keine Magenflora vorhanden sein, da ja sofern keine Retention vorliegt der Salzsäuregehalt gewöhnlich erhöht ist. NORRLIN (23) hat aus dem Bauchinhalt perforierter Magen- und Duodenalgeschwüre Züchtungsversuche gemacht. Zu seinen 20 untersuchten Fällen kann ich aus demselben Krankenhause weitere 9 hinzufügen. In 13 der insgesamt 29 Fälle erzielte man kein Wachstum, in 10 Streptokokken oder Kettenkokken (34,5 %), in 3 Staphylokokken (10,3 %), in 2 Diplokokken (6,9 %) und in 1 Falle Coli (3,6 %). Das Material ist gering, aber es gewährt doch eine Vorstellung von der Flora: in 44,8 % der Fälle kein Wachstum; sodann scheinen die Streptokokken die gewöhnlichsten zu sein, worauf Staphylokokken und Diplokokken wie auch Coli in insgesamt 20,7 % vorzukommen scheinen. Da ja aus der Mundhöhle und dem Rachen Bakterien beständig in den Magen hinuntergeführt werden, ist es bemerkenswert, dass in so vielen Fällen der Bauchinhalt bei Perforation eines Magengeschwürs steril ist. Dies muss darauf deuten, dass entweder der Magen oder das Peritoneum oder beide eine bakterizide Fähigkeit haben. Dass das Peritoneum eine solche Fähigkeit in grossem Umfang besitzt, zeigt sich ja fast tagtäglich in der chirurgischen Tätigkeit.

In nachstehender Tabelle habe ich die erwähnten Züchtungs-

versuche aus Mageninhalt bei perforierten Magen-Duodenalgeschwüren zusammengestellt und zwar nach der Zeit, die von der Perforation bis zur Entnahme der Probe bei der Operation verflossen ist:

Zeit nach der Perforation:	1½	2½	3	3½	4	4½	5	5½	6	6½	7	über 8 Stunden
Wachstum:	1	—	1	1	3	1	1	—	—	1	—	7
Kein Wachstum:	—	1	—	3	5	1	1	—	1	—	1	—

Hieraus geht hervor, dass kein Wachstum in den 13 Fällen erfolgt ist, wo die Probe bis zu 7 Stunden nach der Perforation entnommen worden ist, dass aber in allen den Fällen, wo die Operation später erfolgte, der Bauchinhalt virulente Bakterien aufzuweisen gehabt hat. Dies deutet darauf hin, dass der Mageninhalt nicht steril ist, und dass das Peritoneum bis zu einer gewissen Grenze die Bakterien töten kann. In der oben angeführten Frequenz der verschiedenen Bakterien im Bauchinhalt ist es auffallend, dass Streptokokken in der grössten Anzahl von Fällen, d. h. in 34,5 %, nachgewiesen wurden, was wohl als ein Beweis dafür anzusehen sein dürfte, dass diese Bakterien unter den Magenbakterien die grösste Resistenz besitzen; diesen zunächst kommen die Staphylokokken. Es ergibt sich also, dass die Bakterienflora wenigstens bei perforierten Magen- und Duodenalgeschwüren reichlicher ist, als was aus Hirschbergs und Liefmanns Untersuchungen zu ersehen war.

In 23 der erörterten Fälle waren vor der Perforation keine Retentionssymptome erschienen; von diesen zeigten 11 Wachstum und 12 kein Wachstum. Von 6 Fällen mit Retentionssymptomen zeigte 1 Fall keine Bakterien, während dagegen in 5 Fällen solche gezüchtet wurden. Das relativ öftere Vorkommen von Bakterien bei Fällen mit Retentionserscheinungen bestätigt sich hier also.

Das Vorhandensein einer Bakterienflora bei Ulcus, wenigstens bei den perforierten, scheint demnach in den meisten Fällen vorzuliegen. Warum entsteht dann aber nicht häufiger eine Magenwandphlegmone? Dass diese im allgemeinen nicht auf einer intakten Schleimhaut auftritt, ist ja wohl zu verstehen. Wie verhält es sich aber bei einem Ulcus ventriculi, wo die Schleimhaut defekt ist? Freilich muss

in einer grossen Anzahl der Fälle die Magenschleimhaut bei Ulcus steril sein; aber bei den übrigen, sei es mit oder ohne Retentionssymptome, ist jedoch die Frequenz der Magengeschwüre bedeutend grösser als die der phlegmonösen Gastritis. Hier muss man mit den eigenen antibakteriellen und bakteriziden Kräften der Magenwand rechnen. Demnach ist das blosse Vorhandensein von Streptokokken im Magen nicht genug um eine Magenphlegmone hervorzurufen, sondern es muss noch etwas anderes hinzukommen. In 2 meiner Fälle haben wir ein Ulcus ventriculi, das als die Eingangspforte gedacht werden muss, und in Fall 3 haben wir 2 hämorrhagische Erosionen, die möglicherweise die Eintrittspforte sein könnten. In der Literatur werden eine ganze Reihe ätiologischer Momente erwähnt, wie Potatorium, Ulcus, Carcinom; ausserdem viele Fälle ohne bekannte Ursache. In 3 Fällen hat eine wegen malignen Tumors angelegte Gastroenterostomie eine Magenphlegmone verursacht [Page, Jakoby (13), Schnarrwyler (26)]. Ein paarmal Vergiftung: in einem Fall mit Oxalsäure, in anderen mit Quecksilberkaliumjodid. In meinen 4 Fällen haben wir eine pathologische Veränderung, welche allen gemeinsam ist, nämlich eine *ausgeprägte chronische hyperplastische Gastritis.* Somit dürften wir wohl in dieser Gastritis samt einem Schleimhautdefekt und dem Vorhandensein von Streptokokken im Magen das weitere Moment finden, das erforderlich ist, um die Magenphlegmone zu verursachen. Der Zusammenhang zwischen Ulcus und Gastritis scheint bei weitem nicht aufgeklärt zu sein (Norrlin), aber es liesse sich ja denken, dass gerade die ausgebreitete chronische Gastritis eine wesentliche Bedingung für die Entstehung der Magenwandphlegmone sein könnte, vielleicht in der Weise, dass die Salzsäuresekretion durch dieselbe vermindert oder auf 0 herabgesetzt würde, wodurch die desinfizierende Wirkung der Salzsäure in Wegfall kommt. Unser Fall 4 ist in dieser Hinsicht besonders interessant, da hier nach dem akuten Stadium vor der Operation eine Magensaftuntersuchung vorgenommen wurde, wodurch festgestellt wurde, dass freies HCl im Magensaft fehlte. Durch diesen Mangel wird die Virulenz der Bakterien beibehalten, und diese finden in der schon zuvor veränderten Magensubmucosa einen günstigen Boden. Dass, wie wenigstens früher geltend gemacht worden ist, Potatorium als solches — ohne nähere Erklärung in welcher Weise — eine

der wichtigsten Ursachen der phlegmonösen Gastritis sein sollte, darf wohl nicht als eine vollgültige ätiologische Erklärung anzusehen sein, vielmehr haben wir gerade in der chronischen Gastritis eine der hauptsächlichsten ätiologischen Momente, mag dann diese Gastritis in dieser oder in jener Weise entstanden sein. Dass in einer ganzen Reihe der publizierten Fälle eine makroskopische Läsion der Schleimhaut nicht hat nachgewiesen werden können, beweist nichts in Bezug auf die Invasion der Bakterien aus dem Magen selbst; denn eine makroskopisch nicht bemerkbare Läsion kann ja für eine Invasion ausreichend sein. In dem einen Fall Frising-Sjövalls der Duodenalphlegmone fand sich »in dem Duodenuminhalt lose liegend eine wohlerkennbare, feste Gräte aus einer Schollenflosse», was die Verff. als das ätiologische Moment ansehen. Sie betonen gleichfalls »das gewöhnliche Vorkommen einer chronischen Gastritis bei der phlegmonösen Enteritis».

Tierexperimente sind gemacht worden, indem man gleichzeitig mit der Einführung von infektiösem Material mittels Sonde Glassplitter in den Magen hineingeführt hat, ohne dass eine Magenphlegmone entstanden wäre. Dies scheint zu beweisen, dass in einem gesunden Magen eine phlegmonöse Gastritis nicht entstehen kann.

Bossart (5) meint die Eingangspforte bei der idiopathischen Form bestimmen zu können; diese sollte in dem Pflasterepithel des kardialen Oesophagusteils liegen.

Die Krankheit scheint mehr Männer als Frauen zu treffen, in dem ungefähren Verhältnis von 2: 1. In allen meinen 4 Fällen hat es sich um männliche Individuen gehandelt, was wahrscheinlich von dem anstrengenderen Beruf und der unregelmässigeren Lebensweise der Männer herrührt. Ferner greift sie mehr die auf körperliche Arbeit angewiesenen Klassen an, offenbar aus dem gleichen Grunde. Unter 57 Fällen waren die Patienten nur in 4 Fällen aus den höheren nichtkörperlich arbeitenden Klassen. Meine 3 ersten Fälle betrafen sämtlich Arbeiter; im 4. Falle handelte es sich um einen Geschäftsreisenden. Das mittlere Alter scheint am meisten betroffen zu werden. Es finden sich jedoch Fälle, wo der Patient nur 11 Jahre war; der älteste erwähnte Patient war 81 Jahre alt (Edén).

Die *Dauer* der diffusen Phlegmonen scheint zwischen 24 Stunden und 20 Tagen zu wechseln; im Falle 1 war die Dauer

5 Tage, im Falle 2 und 3 11 Tage. Die zirkumskripte Phlegmone hat einen mehr chronischen Verlauf. Der Ausgang ist in den meisten Fällen tödlich; BOSSART gibt ein Mortalitätsprozent von 90% an; von 119 veröffentlichten Fällen sind 107 letal verlaufen und 12 geheilt worden; doch ist in diesen sog. geheilten Fällen die Diagnose nur in ein paar Fällen durch Operation verifiziert.

Mit Rücksicht auf die *Symptomatologie* ist hervorzuheben, dass es uns an pathognomischen Symptomen fehlt,und dass daher die Diagnose stets unsicher bleiben muss und stets per exclusionem gestellt werden muss. Die diffuse Gastritis beginnt als eine akute Fieberkrankheit mit Schüttelfrost und allgemeinen Fiebersymptomen, und gewöhnlich kann ein bestimmter Tag für die Erkrankung fixiert werden. Die Temperatur hält sich später, entweder remittierend oder kontinuierlich mit einem Durchschnitt von 39,5°. Gleichzeitig tritt wiederholtes Erbrechen auf und nach und nach stellen sich zunehmende Schmerzen im Epigastrium ein. Hier entwickelt sich zunächst eine deutliche Druckempfindlichkeit, die immer mehr zunimmt bis zu Muskelspannung und Défense, und die nach und nach je nachdem die Peritonitis sich verbreitet, den ganzen Bauch umfasst. Der Stuhl wird im allgemeinen als weich, diarrhoisch angegeben; in meinem Fall 1 hatte der Pat. mehrere weiche Stühle; in den übrigen Fällen dagegen war der Stuhl ausgesprochen träge. Eine gewöhnliche Komplikation scheint die eitrige Pleuritis zu sein, wie in Fall 2 und 3. Der Harn enthält im allgemeinen Albumin, was mit der parenchymatösen Degeneration, die meistens in den Nieren vorhanden ist, zusammenhängt. Das Allgemeinbefinden verschlimmert sich immer mehr; der Pat., der anfänglich eine gewisse Stumpfheit zeigte, wird allmählich immer unruhiger, und Mors erfolgt unter ausgesprochenen Peritonitissymptomen.

Die zirkumskripte Form kann im grossen ganzen in derselben Weise verlaufen. In einigen Fällen hat man in dem Erbrochenen Eiter und zahlreiche Streptokokken gefunden, was dadurch zu erklären ist, dass sich ein Abszess in den Magen entleert hat; dass dergleichen eintreffen kann, zeigt der oben erwähnte Fall KOENIGS, wo man in der Magenschleimhaut mehrere »siebartige» Perforationen nachweisen konnte. Wie zuvor erwähnt ist (Fall 4 und KOENIGS Fall),

kann eine zirkumskripte Magenphlegmone in Heilung übergehen und damit in ein chronisches Stadium eintreten, das fortdauernde Magenbeschwerden zur Folge hat, welche dann den Patienten zur Operation treiben.

Die *Diagnose* lässt sich in allen Fällen, wie schon erwähnt ist, nur mit Wahrscheinlichkeit stellen. Anfänglich, bevor noch der Bauchpalpationsbefund festgestellt worden ist, kann die Krankheit jeder beliebigen akuten Infektionskrankheit ähneln. Wenn später der Peritonitisreiz eintritt, bleibt es in differentialdiagnostischer Hinsicht übrig zu ermitteln, von welchem Organe in den oberen Teilen des Bauches derselbe herstammen kann, und in noch weiter vorgeschrittenem Stadium wird eine genaue Aufnahme der Anamnese noch wichtiger, um die Ursache der festgestellten Peritonitis zu ermitteln. Dies ist jedoch auf Grund der Benommenheit, die den Patienten beherrscht, mit Schwierigkeiten verbunden. Bei einem perforierten Magen- oder Duodenalgeschwür mag der hauptsächlichste Unterschied darin liegen, dass hier die Magenbeschwerden heftig einsetzen und dann, in dem Masse wie die Peritonitis sich entwickelt, allmählich Fieber eintritt. Bei einer phlegmonösen Gastritis aber setzen die Fiebersymptome zuerst ein, und danach treten nach und nach Bauchbeschwerden auf. Ein allmählich perforierendes Magengeschwür mit begrenzter Peritonitisbildung fängt nicht mit solchen Fiebersymptomen wie die Magenphlegmone an. Bei der Appendicitis finden sich gewöhnlich nicht dieselben Initialsymptome und kein so hohes Initialfieber. Ein Gallenblasenleiden beginnt oft mit ebenso hohem Fieber und Schüttelfrost, aber die Druckempfindlichkeit wird mehr nach rechts verlegt. Die Pankreatitis gibt kein so hohes Fieber, und die Schmerzen treten hier mehr initial auf.

In einigen Fällen, wo man der Meinung war, dass die Krankheit ohne Operation in Heilung übergegangen sei, hat man später durch den Nachweis von Streptokokken und Eiter in dem Erbrochenen die Diagnose Magenphlegmone gestellt; dieser Befund ist aber für das Vorhandensein einer Magenphlegmone nicht völlig beweisend. Auch Herrmanns Vorschlag zu versuchen, Streptokokken in den Stühlen in solchen Massen nachzuweisen, dass sie in der gewöhnlichen Flora besonders überwiegen, würde wohl nicht zu einer beweisenden

Diagnose führen. Bisher hat man erst bei der Operation oder der Sektion eine sichere Diagnose stellen können.

DEININGER hat 1879 als ein wichtiges Symptom hervorgehoben, dass die Schmerzen sich bei Bewegungen nicht steigern, und BOSSART (5) betont auch dieses Symptom. Ich habe nicht speziell auf dasselbe achtgegeben; aber in Fall 1 habe ich notiert, dass der Patient in der Nacht zum 3. Krankheitstag selbst das Bett verliess, und dass sich am folgenden Morgen den $^{27}/_{5}$ Bauchwandspannung im Epigastrium vorfand. Ich entsinne mich jedoch, dass er kein einziges Mal die Beschwerden zeigte, die man bei einem perforierten Magengeschwür zu sehen pflegt. Was den Fall 4 anbelangt, war der Patient den Tag vor der Operation noch auf; in diesem Fall handelte es sich jedoch um eine zirkumskripte Phlegmone in subchronischem Stadium.

Was die *Therapie* anbelangt, scheint diese von der gestellten Diagnose abhängig zu sein. Ist man zu der Auffassung gekommen, dass eine phlegmonöse Gastritis vorliegt, dann muss eine Operation vorgenommen werden. Unter den in der Literatur erwähnten 4 mit Erfolg operierten Fällen handelte es sich nur in dem einen um eine diffuse Phlegmone. Dieser Fall ist von LENGEMANN (20) 1912 mitgeteilt und von MICULICZ operiert worden. Es handelte sich um ein 18-jähriges Mädchen, bei welchem unter der Diagnose perforiertes Ulcus Laparotomie gemacht wurde. Man fand eine lokale Peritonitis; der Magen war in eine steife dicke Platte verwandelt; MICULICZ stellte die Diagnose phlegmonöse Gastritis. Nach Ausspülung und Tamponade trat Genesung ein.

In diesem Falle ist die Diagnose diffuse Magenphlegmone nicht so verifiziert, wie es bei einer Autopsie post mortem der Fall ist. In den übrigen 3 Fällen handelte es sich um zirkumskripte Phlegmone. Der eine Fall ist von BOVÉE (6) 1908 publiziert. Er machte Laparotomie und fand in der Magenwand in der Pylorusregion einen faustgrossen Abszess. Es wurde Gastrostomie gemacht und Heilung erreicht.

BIRCHER (4) operierte 1912 eine 38-jährige Frau unter der Diagnose hochsitzenden Darmverschlusses. Bei Laparotomie fand er eine phlegmonöse Gastritis im Pylorusteil. Gastroenterostomie wurde angelegt, und die Pat. wurde geheilt entlassen. Dazu kommen noch KOENIGS oben referierte Fälle und mein eigener Fall 4.

Ein operativer Eingriff bei akuter Phlegmone mag stets indiziert sein, wenn nicht anders, um die Diagnose festzustellen und um das Vorhandensein anderer pathologischer Prozesse im Bauche auszuschliessen. Findet man dann einen zirkumskripten Prozess, muss man je nach den Umständen handeln: Inzision, Drainage u. s. w. Die diffuse Gastritis dürfte nicht mit Drainage erfolgreich behandelt werden können, trotz des früher erwähnten Falles MICULICZS, wo Tamponade gemacht wurde.

Der subchronische Prozess ist ein zufälliger Befund und kann für Resektion geeignet sein, doch sind die Resektionen bisher unter dem Verdacht von malignen Tumors gemacht worden.

Literatur.

1. ADAMS: Lancet, 1910, S. 293.
2. AUVRAY: Étude sur la gastrite phlegmoneuse. Thèse, Paris, 1866.
3. BELFRAGE och HEDENIUS: Uppsala Läkareförh. VII, 254.
4. BIRCHER: Correspondenzbl. f. Schweizer-Ärzte, 1912, S. 303.
5. BOSSART: ibid. S. 177.
6. BOVÉE: Amer. journ. of the Med.-science, 1908.
7. CHEINISSE: La sémaine médicale, 1908, n:r 49.
8. EDÉN: Förhandlingarna vid Nordisk kirurgisk förenings 9. möte. Lund, 1911, S. 321.
9. FRISING und SJÖVALL: Bruns Beiträge z. klin. Chir. 83: S. 1.
10. HERRMANN: Über die Phlegmone der Magenwand. Diss. München, 1912.
11. HIRSCHBERG und LIEFMANN: Berl. klin. Wochenschr. 1909, S. 1407.
12. HOSCH: Correspondenzbl. f. Schweizer-Ärzte, 1907, Nr. 24.
13. JAKOBY: Über Gastritis phlegmonosa. Diss. Königsberg, 1900, (Ref. nach Schnarrwyler.)
14. JENSEN: Hospitalstidende, 1911, S. 473.
15. KEY och MALMSTEN: Svenska Läkaresällsk. förh. 1871, S. 69.
16. KONSTANTINOWITSCH: Z.-bl. f. Stoffw. u. Verdauungskrankh. 1903, Nr. 13 (Ref. nach Bossart.)
17. KOENIG: Deutsche med. Wochenschr. 1911, S. 631.
18. LAVONIUS: Finska Läkaresällsk. handl. 1909, S. 266.
19. LEITH: Edinburgh. Hospital reports, 1896 (Ref. nach Adams).
20. LENGEMANN: Mitteil. aus d. Grenzgeb. d. Med. u. Chir. 1902, IX.

21. LENNANDER: ibid., 1899, IV.
22. MÜNTER: Deutsche med. Wochenschr. 1908, Nr. 31, S. 1347.
23. NORRLIN: Perforerande enkla ventrikel- och duodenalsår. Uppsala, 1915.
24. PENZOLDT und STINTZING: Handbuch der Therapie. 4. Aufl. Bd. 2, S. 413.
25. SALOMONSEN: Bibliotek for Læger, 1862 (Zit. nach Jensen).
26. SCHNARRWYLER: Über Gastritis phlegmonosa. Diss. Berlin, 1906.
27. TROELL: Nord. med. arkiv, 1911, avd. I.
28. ÖDMANSSON: Svenska Läkaresällsk. förh. 1864, S. 265.

Stockholm 1916. P. A. Norstedt & Söner.

Ett fall av lysolgangrän.[1])

Av STEN VON STAPELMOHR.

2:dre läkare.

Införandet i kirurgien av Listers antiseptiska sårbehandling år 1867 är en epok i kirurgiens historia. Han använde, som bekant, karbolsyran såsom desinfektionsmedel. Alla sår behandlades med 5 % karbolsyra. Till desinfektion av hud, instrumenter, sårsvampar, sutur och ligaturmaterial samt till operatörens händer användes likaledes karbolsyra, och vid operationerna spray'ades med 2 $^1/_2$—5 % karbol ovan såret. Sårförbandet var impregnerat med samma vätska. Resultatet av denna genomförda karbolsyrebehandling var utmärkt gott. Kirurgien befriades med ett slag från sina värsta fiender, de svåra putrida och pyogena sårinfektionerna. Naturligt var då, att karbolsyran skulle få ett stadgat rykte som ett universaldesinfektionsmedel. I och med införandet av aseptiken försvann alltmer användningen av karbolsyra bland läkarna, men i den allmänna folkuppfattningen kvarstod länge och kvarstår väl ännu tron på karbolsyrans effektivitet vid sårbehandling, dock numera mycket undanträngd av sublimaten.

Med karbolsyran uppstod även det s. k. *karbolgangränet*. I Frankrike publicerades av Tillaux[2]) redan 1871 sådana fall, vilka sattes i samband med karbolsyran. Men först 1888 meddelades av Kortüm[2]) de första tyska fallen. Visserligen hade av Walzberg[2]) 1881 publicerats ett fall av multipel fingertoppnekros under ett komprimerande Lister-

[1]) Föredrag i Göteborgs Läkaresällskap den $^{22}/_{11}$ 1916.
[2]) Cit. enl. Schröder.

förband. Men han var så långt ifrån att uppfatta, vad det var fråga om, att han, efter att hava haft det första Listerförbandet liggande i 24 timmar och vid dess avlägsnande sett, att huden var vit och känslolös och naglarna blåa, han i stället på nytt lade på ett Listerförband, nu dock utan någon kompression. Han tillskrev vid tillfället ifråga och även efteråt kompressionen orsaken till nekrosen.

Flera fall hava sedan publicerats. De största sammanställningarna av ifrågavarande skada gjordes år 1900 av Harrington (9), 132 fall och 1902 av Schröder (18), 93 fall. År 1909 kompletterade Canestro (3) den Harringtonska statistiken med 18 fall. Bland de sålunda samlade 150 fallen hava dock icke upptagits av Cotte (5) 1905, Codet-Boisse (4) 1906, Poulsen (15) och Allan (1) 1907 publicerade fall. Sedan 1909 har jag ej funnit något karbolgangränfall i litteraturen, väl beroende på, att karbolsyran alltmer försvunnit som sårbehandlingsvätska.

I den nordiska litteraturen äro de publicerade fallen mycket få. Visserligen omtalas från den antiseptiska tiden rätt talrika karbolsyreförgiftningar, men de lokala nekroserna synas sällan hava förekommit eller blivit missförstådda såsom ovan anförda fall av Walzberg. Rode (17) meddelar 1892 ett fall av gangränösa sår å tumme efter upprepade omslag med 2 % karbolvatten. Här gick det ej till amputation, utan de nekrotiska hudpartierna avstöttes och såren epitelialiserades. Sedan har jag blott funnit ovan anförda fall av Poulsen 1907, där det gick till amputation för gangrän av 2 fingrar till följd av 3 timmars förband med koncentrerad karbolsyra. Men att emellanåt karbolgangrän observerats, utan att fallen publicerats, har jag erfarit genom muntliga upplysningar av äldre kolleger.

Frekvensen är dock i allt fall synnerligen liten. I Tyskland beräknar Honsell (10) 1897 densamma å polikliniskt material till 1 pro mille och Friedrich (8) säger (1914) sig årligen se 4 à 5 fall; Harrington såg i Amerika under 5 år 18 fall. Men att frekvensen i Sverige icke kan vara så stor, även om alla fall icke publicerats, synes dels av de få meddelandena i svensk litteratur, dels ock av, att på

Sahlgrenska sjukhusets kirurgiska poliklinik, där, åtminstone de sista 5 åren, årligen behandlats i medeltal 4,000 patienter, på 10 år blott 1 fall av karbolgangrän förekommit förut, nämligen år 1910.

Där rörde det sig om en 30 års arbetare, som för ett sår å stortån behandlat denna med koncentrerad karbolsyra. Vid inkomsten å Sahlgrenska sjukhuset befanns tån alltmera hemfalla åt gangrän, varför 10 dagar senare densamma exartikulerades.

Här användes *koncentrerad* karbolsyra, varför det sålunda var fråga om *etsningsgangrän*. I följande av mig själv observerade fall rörde det sig om 5 % lysollösning.

Den 13 oktober 1916 sökte å polikliniken en 53 års hustru. Hon hade 4 dagar förut skurit sig under hushållsarbete med en kniv i vänstra tummen. Hon fäste intet avseende vid såret, utan skötte sitt arbete fortfarande. Då värk efter 2 dagar uppkom, vilken sedan icke gav sig, sökte hon å polikliniken. Vänstra tummens hud över ytterfalangen syntes då vara lätt rodnad och epidermis här och var upplyft i små blåsor. Tummen i sin helhet tydligt men ej starkt svullen. Å volarsidan ett c:a 2 cm. långt sår med hopklibbade kanter. Ehuru i detta intet egentligt tecken på infektion syntes, men då patienten hade stark värk i tummen och tummens utseende i övrigt icke direkt motsade tanken på en börjande osteit, gjordes incision och debridering av såret jämte tamponad. Något var erhölls icke. Till följande dag hade värken icke givit sig; såret lades om. De följande 2 dagarna blev tumfalangen mera uttalat blå och värken fortsatte. Tummens utseende gjorde mig mycket undrande. Temp. var afebril; urinen utan reducerande substans. Följande dag, då tecknen på gangrän voro allt tydligare, och jag gjorde klart för patienten, att det skulle bli fråga om fingerförlust, frågade hon mig, om inte det, att hon, före sjukhusbesöket första gången, hade använt *lysol* till behandling av sin tumme, kanske hade haft inverkan på utgången, blev jag klar med etiologien; jag hade aldrig sett något liknande fall förut. Vid närmare efterfrågan sade patienten sig 2 dagar efter skadan, då det började värka, hava lagt ett i lysollösning indränkt förband under 12 timmar runt tummen. Därefter hade hon utan förband hållit tummen under 2 timmar neddoppad i samma lysollösning. Vid beräknande av dennas styrka visade den sig vara 5 %.

Under de närmaste dagarna svartnade ytterfalangen mer och mer, visande tecken på ett torrt gangrän, 11 dagar efter skadan gjordes amputation å huvudet av I:a falangen. Mjukdelarna å

falangen voro då fullkomligt hemfallna till torrt gangrän. Ben och benhinna visade däremot icke gangränösa tecken, utan syntes vara av vanligt utseende.

Hon hade aldrig erfarit någon subjektiv förnimmelse av, att tummen var död; utan i stället klagade hon hela tiden över värk i fingret.

Karbolsyran verkar i koncentrerad form etsande och lokalanästeserande; efter en stunds applikation uppstår en vit skorpa, som senare blir röd. Denna avstöter sig och lämnar efter sig en pigmenterad fläck [Poulsen (16)]. Att karbolsyran i koncentrerad form orsakar en utbredd vävnads förstörelse, ett *etsningsgangrän,* såsom i det av mig först omnämnda fallet från Sahlgrenska sjukhuset, är ej egendomligt, då det då verkar på samma sätt som syror överhuvud. Men i utspädd form, under 5 % orsakar den det *verkliga* s. k. *karbolgangränet,* som utmärker sig därav, att det är ett torrt gangrän utan bildande av etsningsskorpa. Även 1 % lösning, använd indränkt i förbandet under 24 timmar, har framkallat gangrän. Codet-Boisses ovan anförda fall visar, att även i ännu svagare koncentration ett gangrän kan

uppträda, där dock blott i form av ytligt sår; man hade där hållit tummen neddoppad i *högst 0.65 %* lösning under 10 minuter, varpå ett förband indränkt i samma lösning under 5 timmar lagts runt om fingret. Det ringformade gangränet hade tydligen uppkommit till följd av denna senare åtgärd.

En starkare kompression med förbandet, orsakande en hämning av cirkulationen i den förbundna delen, anses befordra uppkomsten; likaledes användning i form av omslag, d. v. s. det fuktiga karbolförbandet täckt med ett impermeabelt ämne.

I mitt senare fall rör det sig om ett *verkligt karbolgangrän.* Patienten hade haft ett förband indränkt i 5 % lysollösning under 12 timmar och därefter hållit fingret 2 timmar nedsänkt i samma lösning. Alla i litteraturen omnämnda fall sägas hava använt karbolsyra eller, som farmakopéen benämner den, *fenolum,* eller lösning därav. I här berörda fall var det fråga om *lysol,* vilket är en lösning av 50 delar råkresol (= metylfenol, men kallad förr *rå karbolsyra)* i 50 delar såpa. Då den använda lysollösningen var 5 %, motsvarar detta 2 $^1/_2$ % karbollösning.

Olika teorier hava uppställts för förklarande av karbolgangränets uppkomst vid användning av under 5 %-lösningar. Kortüm, 1888, anser det hava ett neuroparalytiskt ursprung. I samma riktning uttalar sig Kelly (11) 1909. Frankenburger tillskriver dess uppkomst en specifik inverkan av karbolsyran på blodet och kärlen, så att nekrosen är en följd av en uppkommen primär kärltrombos. En motsatt åsikt hylla Lévai (14) och Honsell (10), som uttalat, att karbolsyrans nekrotiserande egenskap *icke* är specifik utan av samma art, som mineralsyrors och alkaliers, samt att trombotiseringen av kärlen blott är ett följdfenomen av vävnadens död. I betraktande av att under Listerförbandens tid så relativt få fått karbolgangrän, måste man dock antaga en *individuell disposition.* [Czerny (6), Leusser (13), Frankenburger, Bindi (2), Wallace (19).] Som ett ytterligare stöd i den riktningen kunna Fischers (7) 2 fall möjligen betraktas; här var det fråga om 2 bröder, som båda

ådrogo sig karbolgangrän efter förband med karbolvatten, sålunda möjligen en familjär idiosynkrasi mot karbolsyra.

Karbolgangränet synes träffa oberoende av ålder, kön eller allmäntillstånd. Vanligtvis är det fingrar och tår, som hemfalla till gangrän. Terapien för karbolgangränet beror helt och hållet på när man får fallet under behandling. Får man det mycket tidigt, innan ännu något makroskopiskt gangrän börjat, torde alkoholbehandling vara indicerat [Canestro (3)]. Alkoholens verkan som motgift mot karbolsyra har länge känts. Lennander (12) säger i ett arbete om karbolsyre-alkoholbehandling, att redan 1865 hade en fransman Declat känt denna verkan; men först Powell hade år 1894 börjat använda karbolsyran vid infekterade sår och för att förhindra en djupare verkan eller en förgiftning efterbehandlat och tvättat såren med alkohol. "Alkoholens betydelse vore då, att i ett visst ögonblick begränsa karbolverkan." Cotte (5) rekommenderar alkaliska bad. Vanligen komma dock patienterna för sent till behandling, eller ock misskännes åkomman till en början, såsom skedde i mitt 2:dra fall. Är gangränet redan tydligt och är det fråga om en finger eller tå, bör man avvakta demarkationen runt om och även på djupet, innan man beslutar sig för amputation. Terapien blir till dess blott skyddande förband.

Litteratur.

1. Allan, Brit. med. Journ. 1907, I, s. 1344.
2. Bindi, Clinica moderna 1903, mars. Ref. efter Hildebrand IX, s. 40.
3. Canestro, La clinica chirurgica 1909, XVII, s. 10.
4. Codet-Boisse, Journ. de méd. de Bordeaux 1906, n:r 37, s. 669.
5. Cotte, Presse médicale 1905, 5/7.
6. Czerny, Münch. med. Wochenschr. 1897.
7. Fischer, „ „ „ 1901.
8. Friedrich, I Handb. d. prakt. Chir. 1914, Aufl. IV, Bd V, s. 424.
9. Harrington, Annals of surgery. Ref. efter Canestro och Allan.
10. Honsell, Beitr. z. klin. Chir. 1897, XIX, s. 623.
11. Kelly, Annals of surgery 1909, XLIX, s. 245.
12. Lennander, Nord. Tidskr. f. Terapi 1905, III, s. 325.
13. Leusser, Münch. med. Wochenschr. 1896.
14. Lévai, Pester med. chir. Presse 1897.
15. Poulsen, Ugeskrift for Læger 1906, s. 390.

16. Poulsson, Lehrbuch d. Pharmakologie 1913.
17. Rode, Hospitalstidende 1892, s. 329.
18. Schröder, Über Karbolgangrän. Dissert. Königsberg 1902.
19. Wallace, Brit. Med. Journ. 1907, I, maj.

Zusammenfassung.

(Ein Fall von Lysolgangrän.)

Verf. komplettiert Canestros Zusammenstellung von 1909 durch 4 Fälle aus der Litteratur, von welchen in einem Falle (Cadet-Boisse) ein ringförmiges Gangrän am Daumen entstand, nachdem Pat. denselben 10 Minuten in höchstens *0.65* % Carbollösung eingetaucht gehalten hatte und danach während 5 Stunden einen mit derselben Lösung getränkten Verband anwandte. Ferner wird vom Sahlgren'schen Krankenhaus ein Fall von *Carbol-Ätzungs-Gangrän* bei einem 30-jähr. Manne mitgeteilt, der konz. Carbolsäure angewandt hatte, sowie ein Fall von wirklichem *Gangrän* der Endphalanx des Daumes bei einer 53-jähr. Frau, die 12 Stunden einen mit 5 % *Lysollösung* getränkten Verband getragen und danach den Finger 2 Stunden in dieselbe Lösung eingetaucht gehalten hatte. Lysol ist eine Lösung von 50 Teilen Carbolsäure in 50 Teilen Seife, weshalb die angewandte Lysollösung 2 ½ % Carbollösung entsprach. Der Daum musste an der Basalphalanx amputiert werden. Die Therapie richtet sich im allgemeinen gegen die Folgen des Gangräns, da die Pat. gewöhnlich zu spät zur Behandlung kommen, oder auch das Leiden nicht früher erkannt wird bis das Gangrän schon ausgesprochen ist. Bekommt man die Pat. zeitig zur Behandlung, noch ehe das Gangrän ausgeprägt ist, so ist Alkoholbehandlung einzuleiten.

Sthlm 1917, Isaac Marcus' Boktr.-A.-B.

FRÅN ALLMÄNNA OCH SAHLGRENSKA SJUKHUSETS KIRURGISKA AVDELNING.

Om en form av pseudotumörer i ventrikeln [1]) (gastritis phlegmonosa circumscripta).

Av STEN VON STAPELMOHR.

2:dre läkare.

I Nordiskt Medicinskt Arkiv 1916, avd. I, n:r 14 har jag meddelat 3 fall av akut diffus flegmonös gastrit. I ett av dessa fall hade denna diagnos satts såsom sannolikhetsdiagnos *före* en företagen laparotomi och bekräftats av denna. Dessutom meddelade jag ett fall av cirkumskript ventrikelflegmone, som opererats och gått till hälsa. Jag meddelar det här ånyo:

Fall 1. (Publicerat som fall 4 i nämnda meddelande): *59 års handlande,* som vårdades å Sahlgrenska sjukhusets medicinska avdelning $^{29}/_{1}$—$^{10}/_{4}$ 1913 och $^{17}/_{2}$—$^{27}/_{2}$ 1915 för deformerande artrit. I övrigt i allmänhet frisk, dock alltid något trög avföring. Skall förut hava missbrukat alkohol, men ej sista halvåret. Han insjuknade den $^{28}/_{2}$ 1915 med allmänna febersymtom och frosskakningar, efter att under sista halvåret magrat och blivit matt och klen. Febersymtomen fortsatte de närmaste dagarna. Natten till $^{2}/_{3}$ "slog det upp som en kula" i övre delen av buken; samtidigt uppkörningar och upprepade kräkningar. Följande dag var temperaturen på morgonen 40°. Den efterskickade läkaren inremitterade pat. den $^{3}/_{3}$ till Sahlgrenska sjukhuset under diagnos: tarmstenos.

Pat. var rätt mager. Buken var diffust ömmande och med resistensförnimmmelse i epigastriet, särskilt dess högra hälft. Temp. 37°. Puls 62. Urin 0 alb.

Under de följande 5 dagarna höll sig temperaturen uppe mellan 38.2° och 39.9°. Pulsen under samma tid: 64—76. Den $^{9}/_{3}$

[1]) Föredrag i Göteborgs Läkaresällskap den 24 januari 1917.

gick temperaturen ned till 36.7°—36.6°, och efter en stegring till 38.4° den $^{10}/_{3}$ och $^{11}/_{3}$ på kvällen förblev den sedan afebril. Pulsen under samma tid 56—70. Retentionsmåltid den $^{9}/_{3}$ visade följande dag ringa retention av lingonkärnor; provfrukost: 0 fri HCl. Weber i fæces: $^{4}/_{3}$: +; $^{6}/_{3}$: +; $^{18}/_{3}$: —. $^{19}/_{3}$: Vistades uppe; fortfarande någon ömhet i epigastriet.

Diagnosen ställdes på *cancer ventriculi (?) med resorptionsfeber eller lymfadeniter,* varför operation beslöts.

Operation den $^{20}/_{3}$ (Dahlgren): Under morfin + eternarkos laparotomi i epigastriet. Mitt i curvatura minor en tumändstor tumor, som sträckte sig upp i omentum minus. Ventrikelns vägg å den pylora hälften i sin helhet förtjockad och ödematös. I omentum minus ett par *akut svällda körtlar.* Ingen fri peritonit. Processen uppfattades som malign tumör. Gastro-pylororesektion med bakre retrokolisk gastro-enterostomi insatt i nedre delen av ventrikelresektionssåret. Bukväggssutur.

Resektionspreparatet var av en flathands storlek; dess längd i curvatura minor 8 cm. Hela väggen runt om ojämnt förtjockad; den förtjockade väggen upphör i pylorus. Den i lilla kurvaturen observerade tumören visade sig vara varigt nedsmält. Väggens minsta tjocklek 6 mm. och största 15 mm. Slemhinnan ojämnt gropigt veckad, svår förskjutbar mot underlaget, visar en tydlig *état mamelonné.* Submukosan synes egentligen betinga väggförtjockningen och består av ett späckigt lager, här och var med tydliga begränsade abscesser. Intet ulcus eller tumör påvisbara.

Mikroskopisk undersökning (Forselius): 1) *Snitt genom makroskopiskt iakttagen abscess: Mukosan* ödematös med fibröst stroma och rarifierade något virriga körtlar. Dess djupa gräns oskarp med rikliga lymfcellsinfiltrat. Även i *submukosan* rikliga lymfcellsinfiltrat och ödem, här och var smärre blödningar. Muscularis mucosæ särsprängd av ödematös bindväv med blandad infiltration. I yttre delen av detta vägglager en mer än ärtstor abscess, vars centrum är smältande, medan periferien utgöres av starkt varinfiltrerade granulationer, åt yttersidan så småningom av mera kronisk typ. *Muskulaturen* i det hela hypertrofisk. I övrigt i yttre muskeldelar rikliga stråk av övervägande varig infiltration. Kärl här och var trombotiserade, delvis i organisation. *Subserosa* betydligt förtjockad, kärlrik och ödematös med måttligt riklig, blandad infiltration.

2) *Snitt genom annan del av den förtjockade väggen* visar i fråga om mukosa och submukosa samma bild. I muskularis' inre lager en övervägande lymfocytär infiltration, i dess yttre del framför allt ödem; subserosa av samma typ som i föregående snitt.

3) *Snitt från i omentet liggande ansvälld körtel* visar en obetydlig kronisk hyperplasi utan tecken till tumör.

Diagnos: Gastrit. subchr. c. abscess (phlegmonosa circumscripta) + *Gastritis chr. hyperplastica.*

I karbol. thionin-preparat (Jeppsson) inga bakterier iakttagna.

9 timmar *efter operationen* fick patienten en stor hämatemes, varför han magsköljdes och 20 droppar adrenalin ingöts genom slangen. Samtidigt gelatina intramuskulärt. Blödningen stannade härefter. Förloppet sedermera utan anmärkning. Temperaturen gick efter operationen upp till 38.1° och höll sig sedan mellan 37.4° och 37.9° till den $^{27}/_{3}$, efter vilken tid feberfrihet inträdde. $^{3}/_{4}$ fick pat. kläder och lämnade den $^{9}/_{4}$ sjukhuset läkt.

Vid *efterundersökning* den $^{30}/_{6}$ 1916 såg pat. kry ut. Han sköter sitt arbete och hade ökat i vikt. I det hela hade han kunnat tåla maten väl; får dock hålla en viss diet. Under 3 veckor för kortare tid sedan hade han efter dietfel något kväljningar samt obehag efter maten. Avföring i allmänhet utan anmärkning. Ärr väl och fast läkt. Buk utan palpabla förändringar. Provfrukost, upptagen efter 35 minuter: starkt gallbemängt ventrikelinnehåll; föga kvar av provmåltiden. Fri HCl: 0. Tot. acid.: 5. Förnyad undersökning den $^{12}/_{2}$ 1917: Ökat i hull. Har nu så gott som inga magbesvär och tål all mat. Wassermann: — (100, 100, 100).

Här föreligger ett fall av cirkumskript ventrikelflegmone. 59 års man, som insjuknar akut med allmänna febersymtom och kräkningar av sådan intensitet, att den inremitterande läkaren anser tarmstenos föreligga. Efter 16 dagar övergår sjukdomen i ett subkroniskt, feberfritt stadium med ventrikelretention samt *avsaknad av fri HCl.* Laparotomi göres och en *gastropylororesektion med gastroenterostomi* för, som det antages, *tumör.* Först den patologiska undersökningen avslöjar processens art. 20 dagar efter operationen utskrives patienten läkt. Vid undersökning 2 år efteråt, befinnes patienten kry och arbetsför, så gott som utan besvär.

Just som mitt ovan refererade meddelande publicerats, inträffar å Sahlgrenska sjukhuset ännu ett liknande fall.

Fall 2. Det rörde sig här om en *33 års hustru,* som i allmänhet haft god hälsa. Aldrig haft utslag eller vet om någon venerisk smitta. Friska syskon. Sista 3 åren har hon dock haft uttalade magbesvär, bestående i att hon nästan ständigt haft uppkördhet och tryckkänsla i maggropen genast efter måltid, i

Fig. 1. Radiogram av ventrikeln vid måltidens slut. (400 kbcm. vismutkräm).

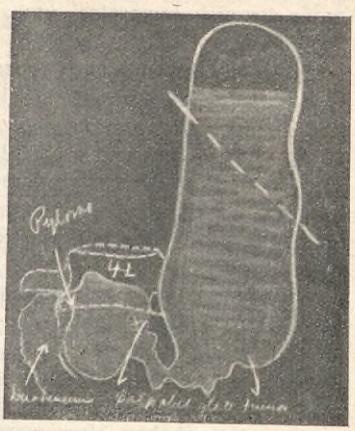

Fig. 2. Skiss av ventrikeln efter radiogrammet vid måltidens slut.

synnerhet efter fet eller kompaktare mat. Första 2 åren inga kräkningar eller sura uppstötningar. Under sista året har hon nästan jämt haft smärtor i epigastriet och ofta kräkningar. Sökte flera mag- och nervspecialister, vilka gjorde magsaftundersökning 3 olika gånger, varvid avsaknad av fri HCl påvisades. Alla förklarade henne lida av "magkatarr" och ordinerade pepsin och saltsyra. Under sista 2 månaderna ha hennes besvär varit särskilt uttalade: smärtor, brytningar och kräkningar. Därjämte hade hon märkt, att hon icke kunde ha kläderna åtsittande i maggropen, utan hade hon måst sy sig axelhängslen för kjolarna. Avföringarna i allmänhet utan anmärkning. Hon började magra av allt mer, varför hon intogs å Sahlgrenska sjukhusets medicinska avdelning $^{7}/_{12}$ 1916. Hon hade aldrig under eller i början av den tid, magbesvären varat, haft någon feberperiod eller varit intensivare sjuk med upprepade kräkningar eller dylikt.

Status å medicinska avdelningen $^{7}/_{12}$—$^{12}/_{12}$ 1916: Blek; hull betydligt reducerat, dock ingen kakexi. Hjärta och lungor utan anmärkning. Buk mjuk; i epigastriet strax ovan naveln palperas en respiratoriskt förskjutbar oöm resistens. Vid magundersökning befanns ingen retention; provfrukost gav 90 kbcm. dåligt digererad massa; fri HCl: 0, T. A.: 7. Weber i fæces: —

Röntgenundersökning den $^{11}/_{12}$ (von Bergen): Ventrikel vertikalställd med botten knappt 2 tvärfinger under naveln. Längsmagen är nedtill tvärt avsnörd och övergår här i en knappt

blyertspenntjock oregelbunden kanal, vilken efter ungefär 5—6 cm:s förlopp vidgar sig till antrumdelen, som ej är förträngd och visar kraftiga peristaltiska rörelser. Vid det förträngda området (se fig. 2), palperas en till synes välbegränsad, ungefär hönsäggstor tumor, som cirkulärt förtränger ventrikellumen. Tumorn är manuellt något förskjutbar. Den försenar ventrikelns tömning, så att efter 3 timmar 25 minuter utom smala rester i slemhinneveck i längsmagen kanalen, den nedersta trattlika insnörda delen av längsmagen och antrum ännu innehålla vismutkräm (fig. 3). — Röntgenundersökningen ger ej anledning antaga annat än en ventrikeln cirkulärt förträngande tumör.

Temperaturen å medicinska avdelningen var afebril med ett maximum den $^{9}/_{12}$ på kvällen av 37.6°. Pulsen omkring 70. Urin utan albumin eller reducerande substans.

Den $^{13}/_{12}$ överfördes patienten till kirurgiska avdelningen i och för operation under diagnos: *tumor ventriculi (cancer?)* + *Ventriculus bisaccatus.*

Den $^{15}/_{12}$ gjordes *laparotomi* (Dahlgren) under morfin-eternarkos. I ventrikelns pylora del kunde palperas en sig ungefär likformigt utbredande tumor av rätt mjuk konsistens. Den upptog hela pylorusdelen och sträckte sig c:a 8 cm. åt fundusdelen. Tumörens gränser kändes skarpa. I ligamentum gastrocolicum intill ventrikeln en del *mjuka ansvällda körtlar.* Ventrikelväggen inom det tumörvandlade området diffust rosafärgad med någon dragning i mörkt. Tumören uppfattas som malign *(sarkom?).* Inga beläggningar å serosan eller ökad vätska i buken. *Gastro-pyloro-resektion med bakre retrokolisk gastro-enterostomi* i undre delen av ventrikelresektionssåret. De palperade körtlarna medtogos. Primär bukväggssutur.

Fig. 3. Radiogram av ventrikeln 3 t. 25 min. efter måltidens början.

Resektionspreparatet är av en flathands storlek. Resektionsränderna ligga i för palpation normal vävnad. Längden av den palperade tumören i curvatura minor ungefär 8 cm. Vid genomskärning visar sig ventrikelväggen vara något ojämnt förtjockad, tjockast i den pylora delen där den mäter upp till 20 mm., men i övrigt av en tjocklek varierande mellan 10 och 15 mm. Tumören slutar skarpt vid pylorus; åt kardia är gränsen likaledes rätt skarp, men förtjockningen

mäter här mellan 5 och 8 mm. Den huvudsakliga anordningen av tumören är som en i pylorus och delvis över i corpusdelen liggande ventrikellumen gördelformigt omslutande infiltration, som starkt förtränger lumen. Slemhinnan ingenstädes ulcererad, men ojämnt veckad, av ett chagrinartat utseende, svårförskjutbar mot underlaget: tydlig état mamelonné. Väggförtjockningen synes huvudsakligast betingas av ett i submukosan liggande, fläckvis späckigt-gelatinöst, fläckvis mera späckigt-fibröst lager. Å flera ställen tecken på mindre härdar i varig smältning.

Mikroskopisk undersökning (Forselius):

1) *Snitt genom olika delar av det förtjockade väggpartiet* visa överallt en bibehållen *mukosa,* som emellertid är stadd i en kraftig kronisk inflammation med atrofi av körtlarna, förvirrad lagring av dem samt ökning av mellanliggande bindvävselement. Redan här ses även ett diffust infiltrat av blandcellig typ. Den underliggande *submukosan* är förtjockad till väl 10 gånger normal bredd och utgöres i allmänhet av en starkt ödematös-fibrös vävnad med ganska rikliga grupper av kärl; i denna vävnad finnas överallt smärre härdar av mest lymfocytöst infiltrat, men på somliga ställen ända till ärtstora infiltrerade fläckar, där även leukocyter rikligt deltaga, och där i centrum en verklig abscederande smältning är inledd. *Muskulaturen* är betydligt förtjockad dock ej tillnärmelsevis så som submukosan; i dess lymfspringor stråk av blandcelligt infiltrat. *Subserosan* även förtjockad, fibrös och ödematös, ojämn och fransig, och även här påträffas fläckar av blandcellsinfiltrat. Förändringens gräns mot pylorus är skarp och belägen innanför ringens högsta höjd; dess gräns uppåt långsamt sluttande. Ingenstädes tecken till tumör. Resektionsränderna så när som på mukosaförändringarna utan anmärkning.

2) *Snitt genom i omentet liggande körtel* visade någon endotelhyperplasi samt sparsamt med lymfocyter i sinus. Intet tecken till tumör.

Diagnos: Gastritis chron. phlegmonosa circumscripta + Gastritis chr. hyperplastica.

Bakterier i snitt (*karbol-thionin*-färgning, Jeppson) icke påvisbara.

Efter en temperaturstegring med ett maximum av 38.6° 3 dygn *efter operationen* var patienten från 4:de dygnet afebril och konvalescensen förflöt utan anmärkning. Hon lämnade sjukhuset den 18 januari 1917 läkt; hennes ventrikelbesvär äro nu (d. $^{29}/_{4}$) nästan försvunna.

$^{20}/_{1}$ och $^{28}/_{1}$ 1917 Wassermann: + (4. 4. 10).

Även här ett fall av cirkumskript ventrikelflegmone hos 33 års kvinna, som haft magbesvär i 3 års tid, vilka besvär

under sista året och särskilt de 2 senaste månaderna varit intensiva och bestående från början i uppkördhets- och tryckkänsla i maggropen efter maten, senare övergående i verkliga smärtor och ofta upprepade kräkningar samt ömhetskänsla vid tryck i epigastriet. Därjämte senare tid avmagring. Hon uppvisar intet akut insjuknande som fall 1, utan processen är hela tiden av utpräglat kronisk typ. Den kliniska undersökningen visar flera gånger *frånvaro av fri HCl*, varjämte Röntgen tydligt visar *närvaron av en tumör*. Hon opereras under misstanke på kancer, och man finner en *tumörartad vägginfiltration*, som uppfattas som malign tumör och *reseceras*. Även i detta fall avslöjar den patologiska undersökningen processens inflammatoriska natur.

I mitt förra meddelande anförde jag, att mitt här omnämnda fall 1 var det andra publicerade fallet av cirkumskript ventrikelflegmone, som opererats och övergått i hälsa. Det första publicerades 1911 av Koenig.[1])

En *28 års fru* hade juni 1910 insjuknat med hög feber, huvudvärk och kräkningar. Läkaren antog tyfus. Sedan den tiden märkte hon, sedan de akuta besvären gått över, smärtor i maggropen, tryckkänsla och ofta påkommande kräkningar, allt oberoende av måltid. Hon hade god aptit, men magrade trots detta av mycket, mycket över 50 skålpund.

Vid *undersökningen* fann man till vänster ovan naveln en fingertjock tvärgående, ömmande resistens. Provfrukost: Fri HCl 25. (Congo dock negativ.) T. A. 65.

Laparotomi gjordes 6 mån. efter insjuknandet. Man fann i curvatura major en tjock infiltration i den rodnade magväggen i en utsträckning av c:a 10 cm., nående till nära pylorus; både på fram- och baksidan av ventrikeln utbredde den sig likformigt till nära lilla kurvaturen. Infiltrationen hade sin största tjocklek på mitten och tunnar av åt båda sidorna. Man antager en *tumör*, av påfallande mjuk konsistens. *Gastropylororesektion* enligt Kocher. Lätt gasdränage.

Postoperativa förloppet utan anmärkning. 5 veckor efter operationen var pat. kvitt sina besvär och hade sedan ökat 26 skålpund.

Resektionspreparatet visade ingen tumör, intet ulcus. Magväggen var upptill $1\,^1/_2$ cm. förtjockad och fylld med var. Flera sålliknande perforationer i slemhinnan. Under mukosan täta massor delvis

[1]) Deutsche med. Wochenschr. 1911, s. 631.

polynukleära leukocyter; hela ventrikelväggen lymfocytärt infiltrerad till under serosan. Inga bakterier i snitt påvisade.

Mitt fall 1 och Koenigs fall äro mycket lika. Efter ett akut insjuknande med feber, intensiva kräkningar och plågor kommer ett kroniskt feberfritt stadium med fortsatta magbesvär, vilka driva patienterna till operation för, som det misstänkes, malign ventrikeltumör. Gastropylororesektion företages och det resecerade partiet befinnes vara ett ventrikelflegmone i ett kroniskt utläkningsstadium. I mitt fall 1 göres operationen 3 veckor efter insjuknandet, i Koenigs 6 månader. I intetdera fallet kunde något ulcus påvisas. Något sådant kunde ej heller påvisas i mitt 2:a fall. Även här ha vi samma mikroskopiska bild av submukosa-infiltration, dock här av mera kronisk typ. Vad som i detta mitt fall 2 är avvikande mot fall 1 och Koenigs fall, är omöjligheten att kunna påvisa ett akut feberstadium. Man får ej tänka sig, att pat. haft denna, låt oss kalla den *pseudotumör*, under 3 års tid. Sannolikt har hon av någon anledning haft en vanlig kronisk gastrit under större delen av dessa 3 år. Nu angives, att hon observerade ett så småningom skeende förvärrande av symtomen, dels sedan 1 år, dels sedan 2 månader, räknat från 1:a sjukdomsdagen. Att man kan gå med denna process i 6 månader visar Koenigs fall. Sannolikt har då processen sakta progredierat under loppet av 1 år för att sista 2 månaderna giva mera besvärande symtom. Vad orsaken skulle kunna vara till denna avsaknad av ett akutare stadium och till denna exkvisita kronicitet kan ej säkert avgöras; men att orsaksbakteriernas egen art måste spela stor roll får tagas för sannolikt. Intressant är dock i allt fall, att en sådan patologisk process kan uppkomma och förlöpa utan, som man vet, ett akut feberstadium.

Som ovan nämnts, har jag i litteraturen blott funnit ett enda liknande fall, som mina två; dessa två hava inträffat här å Sahlgrenska sjukhuset åren 1915 och 1916. Av detta sistnämnda förhållande skulle möjligen kunna dragas den slutsatsen, att dessa pseudotumörer äro vanligare, än man tror. Och det är en av anledningarna till, att jag fäster

uppmärksamheten på dem; och man bör hava dem i minne vid operationer för ventrikeltumörer. Båda mina fall opererades under diagnos malign tumör. I prognostiskt hänseende hava de sålunda stor betydelse vid bedömandet av en ventrikeltumör; och detta belyses av den efterundersökning, som Troell[1]) publicerat, av på Serafimerlasarettets kirurgiska avdelning under åren 1907—1914 vårdade fall av "cancer ventriculi inoperabilis". Han har hos vederbörande pastorsämbete eller rotemansexpedition gjort förfrågan angående senare ödet av samtliga ifrågavarande patienter. Av 70 fall, där gastroenterostomi gjorts, levde *3 utan tecken på kancer ännu efter respektive 8, 7 $^1/_4$ och 6 år* och av 52 fall, där enbart provlaparotomi gjorts, levde *2 utan tecken på kancer ännu efter 6 $^1/_3$ år*. Liknande erfarenheter har förut publicerats i litteraturen.

Troell genomgår epikritiskt dessa 5 fall. Beträffande de 3 gastroenterostomifallen "måste ett ulcus hava förelegat". Samma diagnos sättes å de 2 provlaparotomifallen. Jag uttalar här den möjligheten, att dessa 2 sistnämnda fall kunna hava varit pseudotumörer av här avsedd form. Isynnerhet fall V:

En *52 års man* fick i april 1909 i samband med feber värk i maggropen och senare kräkningar. Hans magbesvär fortforo sedan ständigt med en övergående förbättring under dietetisk behandling. Avmagring inträdde. Vid magsaftundersökning fann man ingen fri HCl. Den företagna laparotomien visade *hela bakre delen av ventrikeln utfylld av tumörmassa, börjande vid pylorus, stenoserande densamma och nående till cardia, huvudsakligen efter curvatura minor.*. Gastroenterostomi outförbar. *Talrika körtlar* i närheten av ventrikeln. I oktober 1913 opererades han för appendicit. Han hade då gott hull, såg frisk och frodig ut. En före provlaparotomien palperad tumör i epigastriet borta.

Här ha vi ett insjuknande med feber samt uttalade ventrikelbesvär och vid operationen en tumörartad infiltration i en stor del av ventrikeln, att plats för en g.-e. icke finnes. Patienten är 6 $^1/_3$ år senare utan egentliga magbesvär.

Även i Troells fall IV kan man icke frånvisa tanken på en pseudotumör av här avsedd typ:

[1]) Hygiea 1916, s. 1185.

En *66 års man* med i allmänhet klen mage; sista 3 åren förvärring: knip och vårk samt kräkningar efter maten, om han åt större måltider. Avmagring. Vid operationen befanns, att *större delen av ventrikeln intogs av en inoperabel kancer*, som ej lämnade plats för g.- e. (Ingen patol.-anat. undersökning.) 1 $^1/_3$ år senare kry; "blott någon gång mindre känningar".

Dessa Troells fall sedda i samband med här av mig anförda "pseudotumör"-fall visa hur svårt det är att vid en operation ställa diagnosen på ventrikeltumörer, och hur den som dålig ansedda prognosen kan bliva helt omkullkastad.

Någon yttre orsak till uppkomsten av dessa pseudotumörer kan i intet av de 3 anförda fallen påvisas; intet påvisbart trauma, intet ulcus. I mina båda fall finnes en tydlig kronisk hyperplastisk gastrit, vilket, som jag förut framhållit, jag tror vara en väsentlig etiologisk faktor för de flegmonösa gastriterna. I båda fallen saknas fri HCl. I Koenigs fall påvisades fri HCl (congo dock negativ).

Bakteriekultur har i intet av fallen gjorts, då ju man vid operationen ansåg processen vara tumör. Vid undersökning på bakterier i snitt har sådana med de använda metoderna (i Koenigs fall är metoden ej omnämnd, i mina äro snitten färgade med karbolthionin) icke kunnat påvisas.

Mina 2 fall och Koenigs komplettera varandra. Jag skulle vilja anse dem vara olika utvecklingsstadier, så att mitt fall 1 visar den tidigaste bilden och mitt fall 2 den äldsta. Ett slutstadium av processen torde vi få anse, att vi ha i den *inflammatoriska skrumpmagen*, av fransmännen kallad *linite plastique*. Ehuru denna förr ansågs helt och hållet bero på kancer och vara en skirrhös sådan, är man numera av den meningen, att det finnes både en inflammatorisk och en kancerös etiologi med rätt liknande slutbild (Oehler[1]), Schnarrwyler[2]), v. Sury[3]), Jonnesco[4]), Koch[5]) m. fl.). Att denna skrumpmage, även kallad *fibromatos*, kan vara

[1]) Dissert. Leipzig 1905.
[2]) Dissert. Basel 1906.
[3]) Dissert. Basel 1907.
[4]) Revue de Chirurgie 1908, XXXVII, s. 18.
[5]) Berl. klin. Wschr. 1917, s. 94.

cirkumskript, visa flera sådana fall, publicerade av Thomson och Graham[1]) 1913. De meddelade 9 fall, där de mikroskopiskt kunna utesluta malign tumör. Fibromatosen höll sig där i pylorusdelen, slutade skarpt vid pylorusringen för att åt cardiahållet ha mera oskarp gräns. Väggförtjockningen betingades nästan uteslutande av i submukosan liggande solid vävnad av bindvävsfibriller med här och där ansamling av lymfocyter. Genom denna vävnad gick väggförtjockningen upp till 2.5 cm. I 7 av de 9 fallen fanns ett kroniskt kallöst ulcus, men i 2 blott en mikroskopiskt iakttagbar ytlig mukosa-ulceration. Lokalisationen och utbredningen av dessa fibromatoser svarar rätt väl med dem för det kroniska ventrikelflegmonet.

Koch[2]) har i januari i år framlagt ett fall av *diffus skrumpmage*, vars uppkomst han anamnestiskt och patologiskt-anatomiskt tillskriver en flegmonös gastrit. Därjämte refererar han ett äldre av Nothnagel[3]), 1879, meddelat med sitt eget överensstämmande fall. Båda fallen visa otvetydigt sammanhanget mellan den flegmonösa gastriten och den inflammatoriska skrumpmagen, vilket stöder min ovan uttalade mening om dennas betraktande som ett slutstadium av den nämnda akuta processen.

Mitt 2:dra fall uppvisar vid blodundersökning (2 gånger) 1 månad efter operationen en positiv Wassermanns reaktion. Vet ej om någon venerisk smitta. I fall 1 är Wassermann negativ, vadan vi sannolikt icke i en eventuell lues kunna finna orsaken till sjukdomsbilden. Möjligt är, att den dock kunnat vara en grundläggande orsak till uppkomsten av den kroniska hyperplastiska gastrit som mikroskopiskt påvisas i fall 2 och vilken, som jag i föregående meddelande velat framhålla, man får anse vara ett predisponerande moment för uppkomsten av den flegmonösa gastriten. I intetdera av de båda fallen finnes å resektionspreparatens mikroskopiska bild något som talar för lues: ingen karaktäristisk granulationsvävnad ej heller tecken på endarteriter.

[1]) Annals of Surgery 1913, LVIII, s. 10, och Edinburgh med. journ. 1913, juli.
[2]) l. c.
[3]) D. Arch. f. klin. Med. 1879, XXIV, s. 353.

Den i de 3 fallen företagna operationen, ventrikelresektion, har hävt patienternas besvär. Dock vill jag kanske icke säga, att denna behandling är den enda möjligheten till läkning. Ty med tanke på att de ovan refererade Troellska och andra liknande fall av s. k. inoperabla ventrikelkancrar möjligen skulle kunna varit av här ifrågavarande karaktär, så har där läkning så småningom inträtt. Men i allt fall måste en magresektion anses vara den radikala terapien, som befriar från mångåriga besvär. Och då därtill kommer svårigheten att vid operationen kunna bestämma tumörens art, blir ju en resektion ännu mera indicerad, om den är tekniskt utförbar.

Till slut skulle kunna framkastas den möjligheten, att en undersökning av de *vita blodkropparna* i blodet skulle kunna vara vägledande för en klinisk *diagnos,* då med tanke närmast på den vid inflammatoriska processer förefintliga absoluta och relativa ökningen av de neutrofila leukocyterna. Dock är sannolikheten för att på detta sätt kunna komma diagnosen inflammatorisk tumör närmare rätt liten, då vid tumörer, såsom kancer och sarkom, ofta finnes en leukocytos, dels beroende på en ofta förekommande sekundär anämi, dels till följd av den vid ulcererande tumörer orsakade sekundära infektionen och toxinresorptionen.

(Publiceras å tyska språket i Deutsche Med. Wochenschrift).

Sthlm 1917, Isaac Marcus' Boktr.-A.-B.